PATHOLOGIE INFLAMMATOIRE DE L’intestin GRELE ET DU COLON

présenté par Dr BENAMMAR

I –) CIRCONSTANCE D'EXAMEN DE PATHOLOGIE

II -) LES MALABSORPTIONS

1- LES MALABSORPTIONS GLOBALES

2- LES MALABSORPTIONS PRIMAIRES SELECTIVES

3- LES MALABSORPTIONS SECONDAIRES

III-) LES LÉSIONS INFLAMMATOIRES DU GRELE ET DU COLON

A-) ENTERITES ET COLITES DE CAUSE CONNUE *:* - bactérienne - virales

-parasitaires -mycosique – diverses

B-) ENTEROCOLITES DE CAUSES INCONNUES:

- **LA MALADIE DE CROHN**
- **LA RECTO COLITE ULCERO – HEMORRAGIQUE**

I-)CIRCONSTANCE DE L'EXAMEN DE PATHOLOGIE

* Le syndrome intestinal est caractérisé par :

-Une diarrhée

-Une constipation

-Une réctorragie

-Une douleur abdominale

* L ’endoscopie et le lavement baryté visualise l’aspect macroscopique de la lésion et oriente le diagnostic.

*L’examen anatomopathologique permet d’identifier la lésion soit sur des biopsies endoscopiques soit sur pièce d’exérèse.

II-) LES MALABSORPTIONS

Ce sont les affections de l'intestin grêle ,

caractérisées par un défaut global ou sélectif d'absorption des nutriments.

Le rôle de l'anatomopathologiste est de préciser *l'étiologie par* l'étude des biopsies.

Les malabsorptions peuvent être groupées en 3 chapitres:

1-) Les malabsorptions globales (*atrophies villositaires*):

Le degré de l'atrophie est apprécié histopathologiquement et permet de suivre l'évolution des lésions .

- *MARCH et coll. (1972) propose une classification de 5 grades , basées sur:*

- la hauteur des villosités *par rapport à la hauteur des cryptes (C / V)*
- le pourcentage de cellules caliciformes *(reflétant indirectement la diminution des entérocytes).*

TABLEAU I. — Classification des atrophies villositaires selon Marche et Matuchansky.

TABLE I. — Marche and Matuchansky's villous atrophy classification.

Grade	*Histologie*	*Hauteur V (µm)*	*Rapport C/V*
I	muqueuse normale	350-500	< 0,27
II	atrophie modérée	300-350	0,27
III	atrophie partielle	150-300	1 > C/V > 0,27
IV	atrophie subtotale	50-150	> 1
V	totale	< 50	

V : villosité ; C : crypte.

Muqueuse intestinale normale

villosités intestinales de hauteur normale, absence d'augmentation des LIE et absence d'infiltrat inflammatoire du chorion.

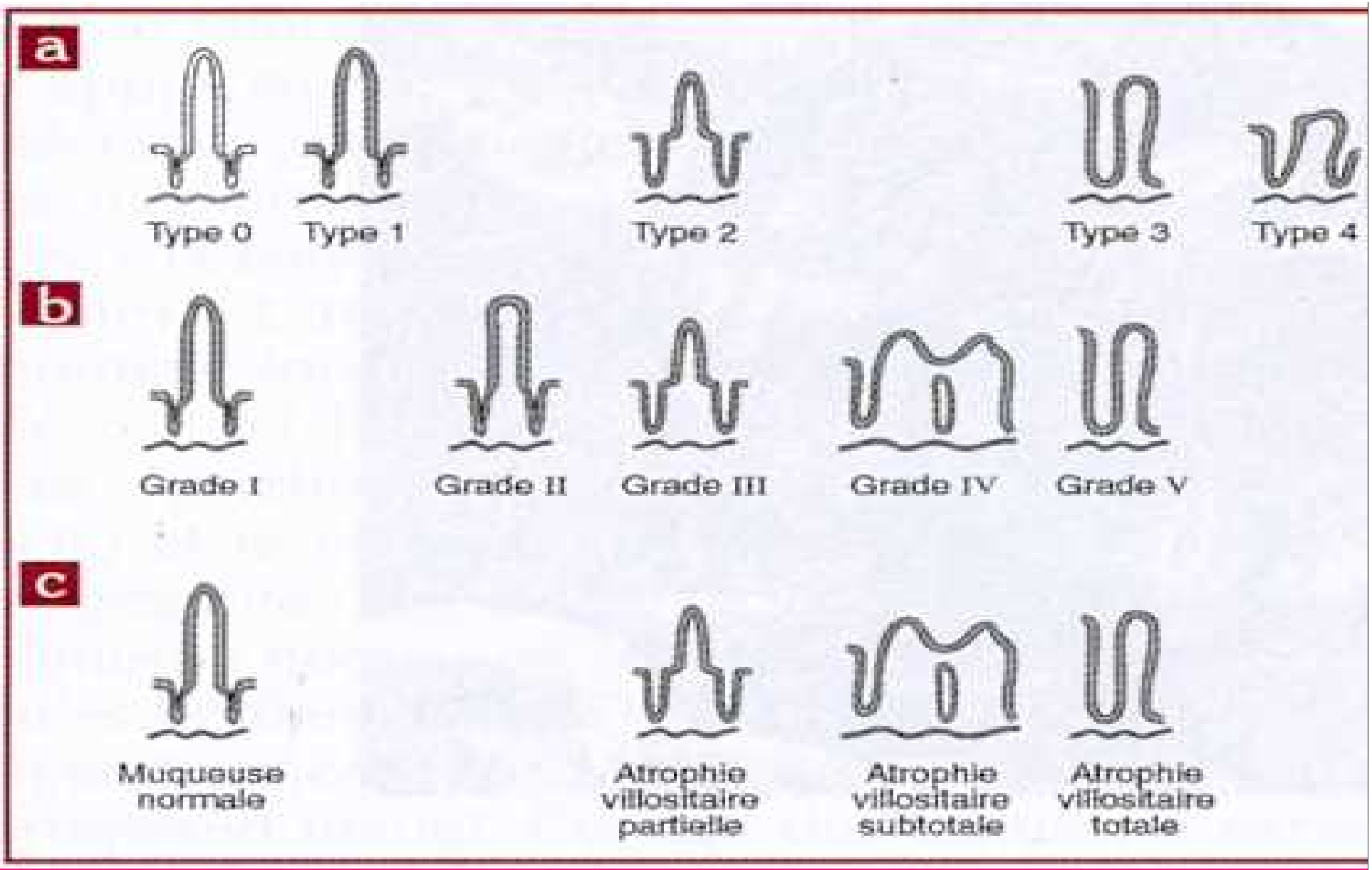

FIG. 2. - Classifications des atrophies villositaires.
a - Classification selon Marsh
b - Classification selon Marche et Matuchansky
c - Classification proposée.

*)Les circonstances étiologiques:

***L'intolérance au gluten** (maladie coeliaque) :*

est due à l'action toxique de la gliadine (polypeptide de P.M. 1500 apparaissant après dégradation du gluten par la pepsine et la trypsine) qui pourrait exercer une toxicité directe sur les lysosomes des entérocytes.

sur le plan histologique il existe:

- une atrophie des villosités totale (grade 5)ou subtotale (grade4) .

-une hyperplasie des cryptes .

-Une augmentation des cellules caliciformes et une diminution des entérocytes .

-Un infiltrat du chorion avec un taux de (LIE) lymphocytes intra-épithéliaux supérieure à 40%

Les lésions sont surtout duodénales et jujénales Le régime sans gluten entraîne une amélioration des lésions; la régression clinique précède la réparation histologique ; mais la repousse villositaire est rarement totale.

La réintroduction du gluten entraîne la reprise des lésions dès la 24 ème heure.

un lymphome malin doit être soupçonner si le syndrome de malabsorption réapparaît alors que le régime est correctement suivi.

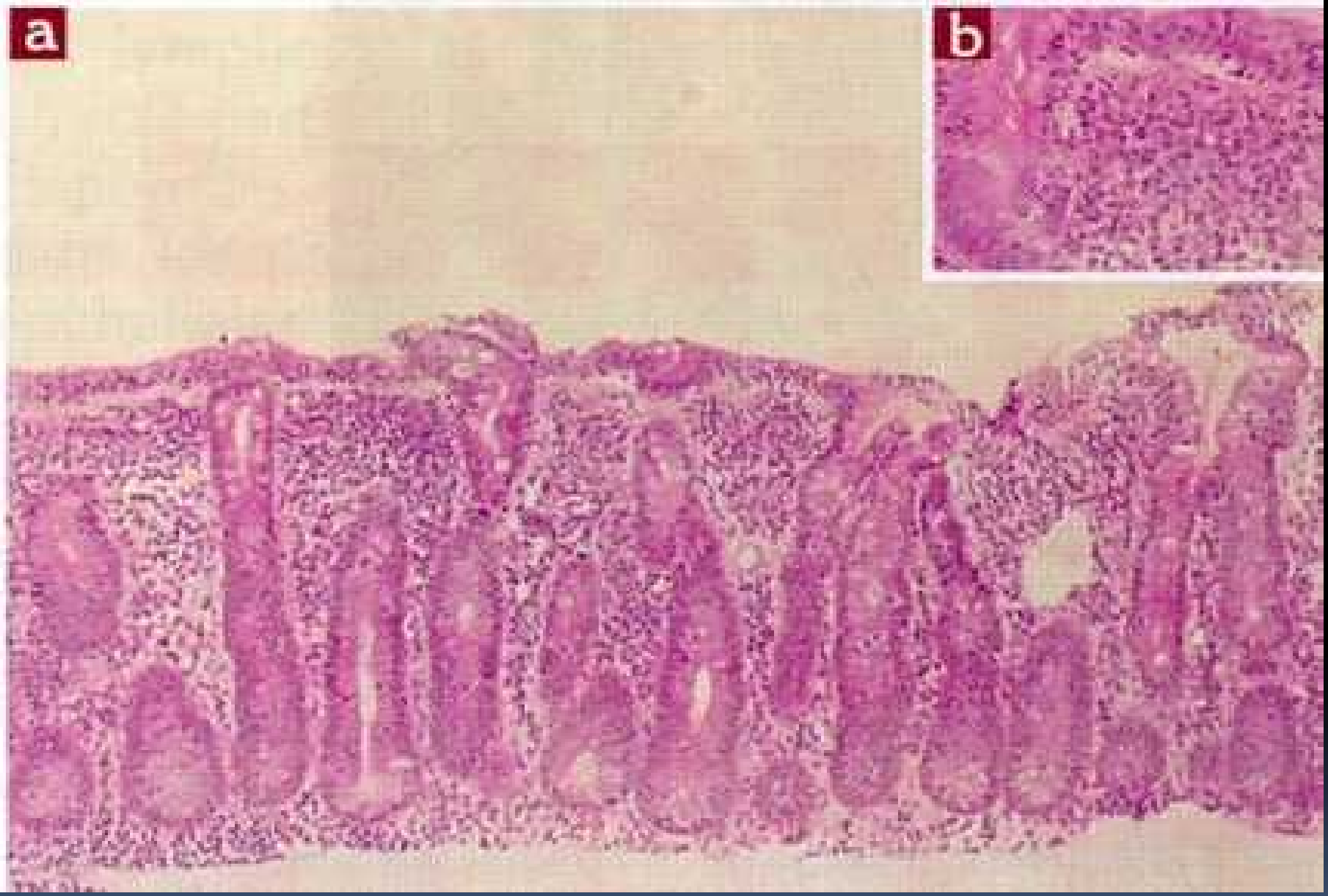

FIG. 3. - Maladie coeliaque au diagnostic. Biopsie intestinale: a) muqueuse plate, atrophie villositaire totale, hyperplasie des cryptes, hypercellularité du chorion ; b) augmentation des LIE.

2-) Les malabsorption primaires selectives *(les déficits enzymatique):*

Le diagnostic histo-enzymologique

3) Les malabsorptions secondaires

a) entéropathies exsudatives avec perte de protéines d'origine

- lymphatique (la lymphagiéctasie intéstinale primitive),
- circulatoire (le syndrome de Pick : péricardite constrictive),
- inflammatoire .

b) Causes diverses :

- maladie de whiple,
- collagénose ,
- sarcoidose ,
- les tumeurs

III-) LÉSIONS INFLAMMATOIRES DU GRELE ET DU COLON

A-) Entérites et colites de cause connue

1-)Entérites et colites bactériennes:

La tuberculose:

due à une contamination (primo-infection) per os par un BK humain ou bovin.

- *Localisation :* 65% des cas (iléo-coecale) ; 30% des cas (atteinte isolée du grêle ,surtout l'iléon terminal) ; 5% des cas (colique isolée) ; une atteinte appendiculaire peut être associée à n'importe quelle autre localisation .

- *Macroscopiquement :* aspects parfois trompeurs

* *Formes hypertrophiques :* presque toujours iléo-coecales .C'est souvent un *aspect véritablement pseudo-tumoral* : (sous forme une masse tumorale)

* *Formes atrophiques*.

- *Histopathologiquement :*
- *Les lésions spécifiques* comportant des plages de nécrose caséeuse ; des follicules épithélioïdes et giganto-cellulaires au niveau des différents plans pariétaux .

- Si la lésion est ancienne; celui-ci entraîne une détersion du caséum et une involution fibreuse des follicules : il est alors très difficile de faire histopathologiquement la différence avec une maladie de CROHN.

Nécrose caséo-folliculaire

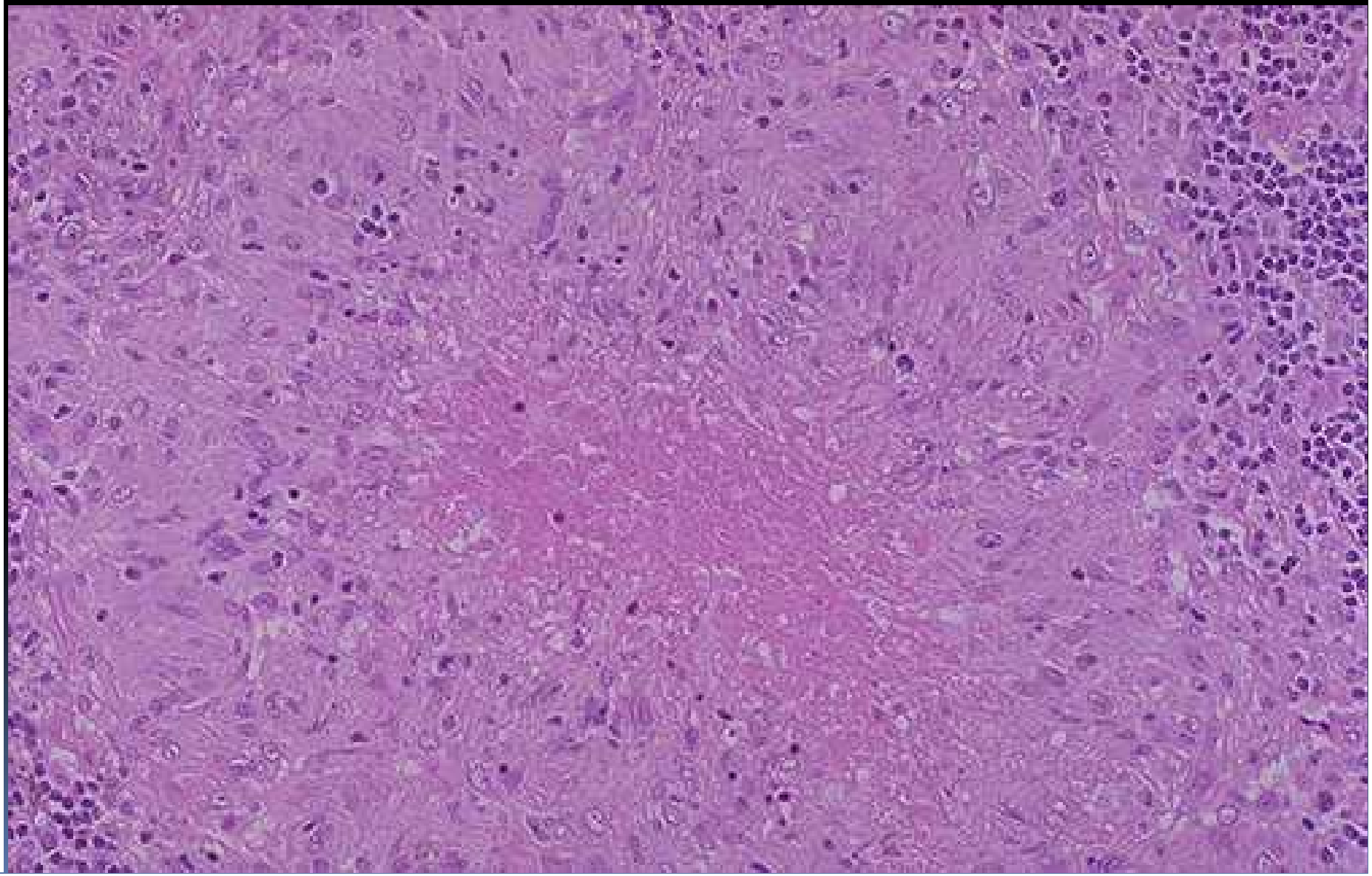

TUBERCULOSE

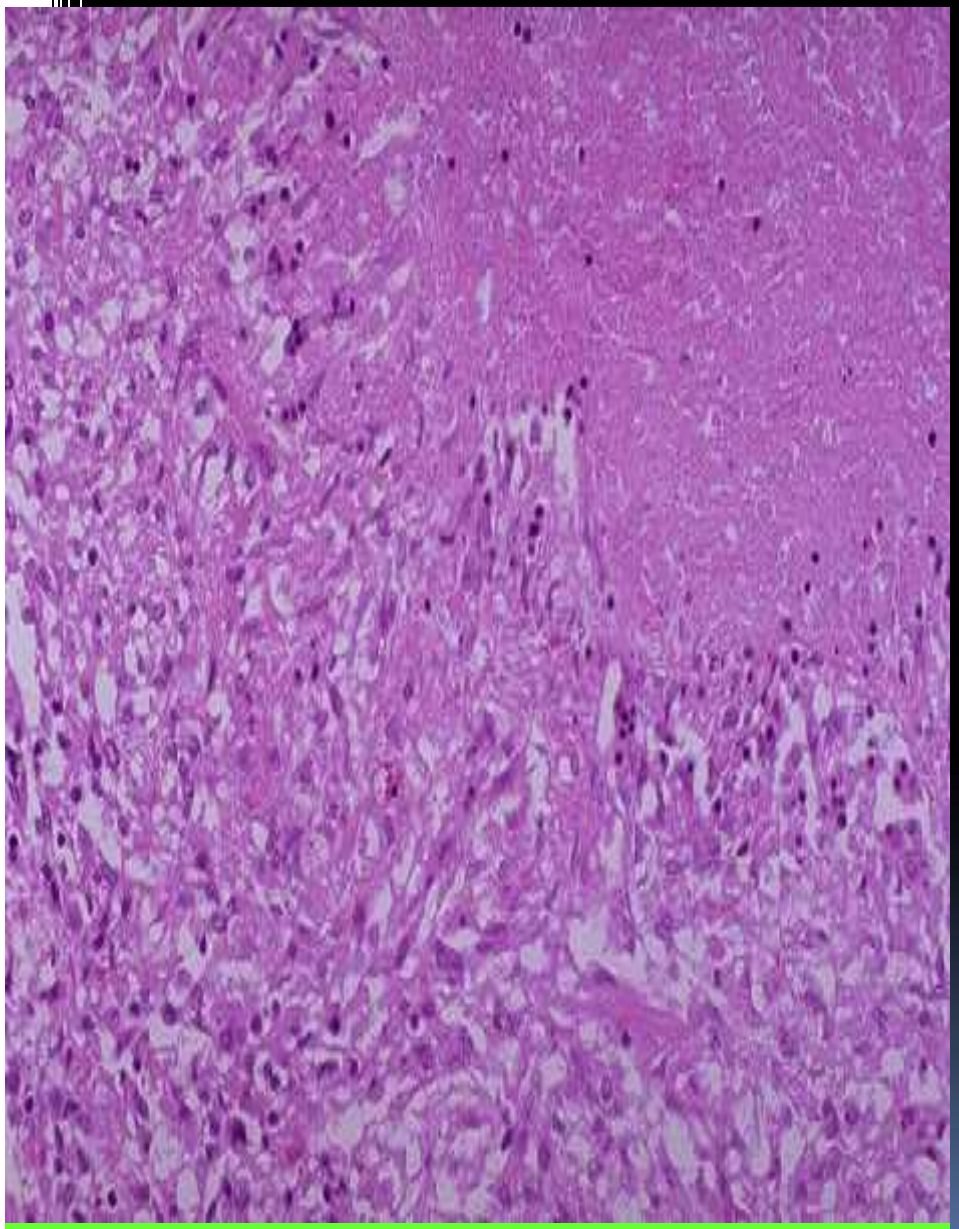

Nécrose caséeuse

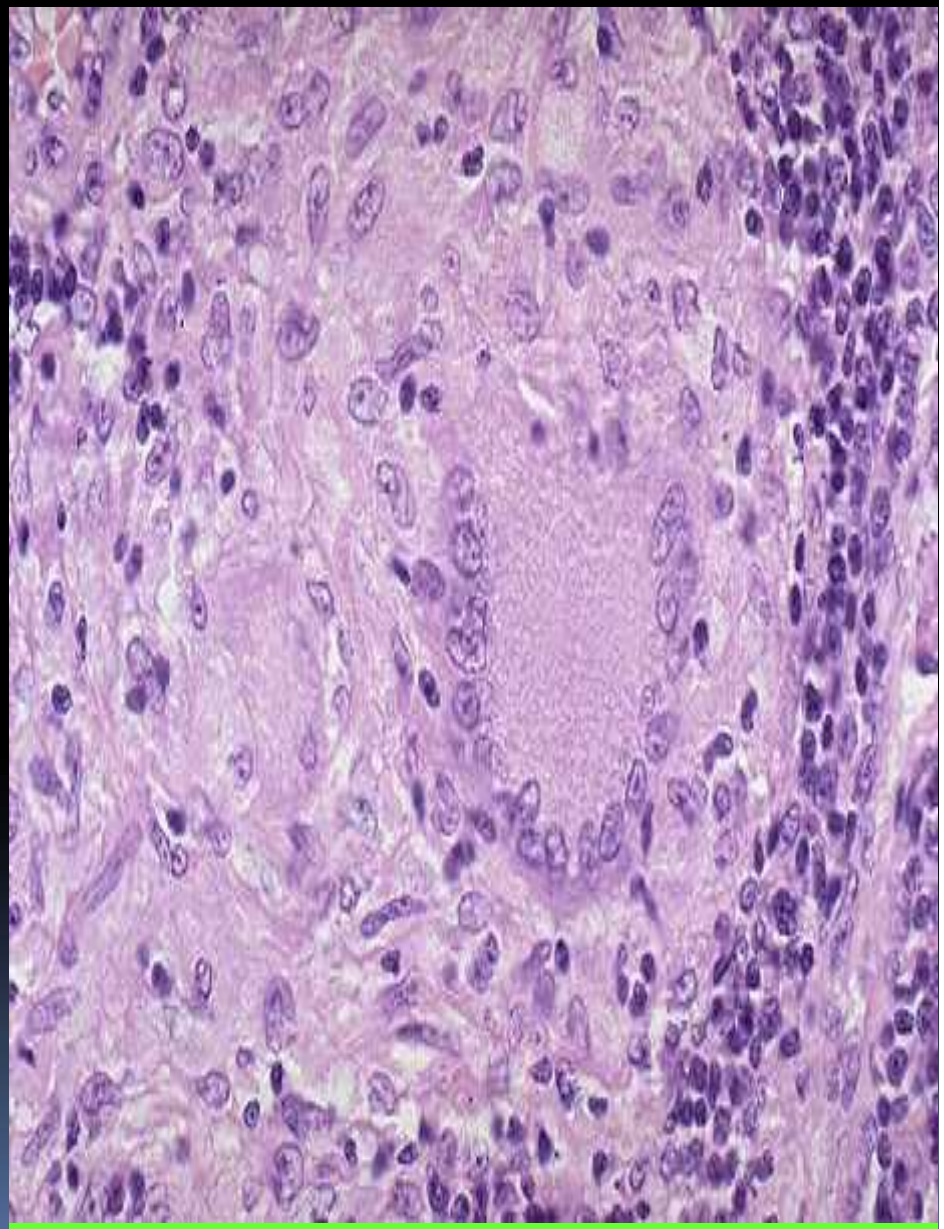

Cellule géante de Langhans, cellule épithélioïdes

2-)autres enterites et colites infectieuses

* virales :le cytomégalovirus
* mycosiques: candidoses
* parasitaires: amibiaise, giardiase

3-)Entérites et colites diverses

* *toxiques:* colites ulcéreuses de l'insuffisance rénale (urémie), de l'intoxication par le mercure ; chlorure de potassium.

* *dues aux antibiotiques,* surtout aux cyclines.

* *traitements anti-néoplasiques : la chimiothérapie,* la radiothérapie.

B-)Entérocolite de causes inconnues :
(la maladie de crohn, la R.c.u.H)

1-) LA MALADIE DE CROHN

- C'est une entité anatomo-clinique d'étiologie inconnue du sujet jeune, sans préférence de sexe, débutant, entre 20 et 30 ans.

- se localise dans le grêle (80%), surtout l'iléon terminal. 60% des cas est une localisation grêlique isolé . L'association à d'autres localisations (du tube digestif de bouche à l'anus)est possible
- L'atteinte colique isolée (20% des cas)

1.1-)ASPECTS MORPHOLOGIQUES :

Les lésions évoluent en deux stades :

a)Le stade aigu initial:

Rarement observé, simule, cliniquement, un syndrome appendiculaire.

- *Les aspects Macroscopique et histopathologique* ne sont pas caractéristiques.

b) Stade chronique:

c'est le stade chirurgical, observé sur les pièces de résection chirurgicale

1.2)Macroscopiquement :

Le segment anormal associe *un épaississement de la paroi*, dure, gonflée, identique à un tuyau en caoutchouc, *un épaississement du mésentère* dû à une sclérolipomatose et des adénopathies.

* *La coupe* montre une paroi rigide, un rétrécissement de la lumière, et une disparition du déplissement normal des valvules conniventes, la présence des ulcérations, tantôt, petites, tantôt volumineuses profondes et fissuraires (ulcérations de 5 *à* 10 mm de large), disposées longitudinalement et transversalement, ce qui donne à la muqueuse un aspect en « pavé ».

Ulcération large de la maladie de Crohn

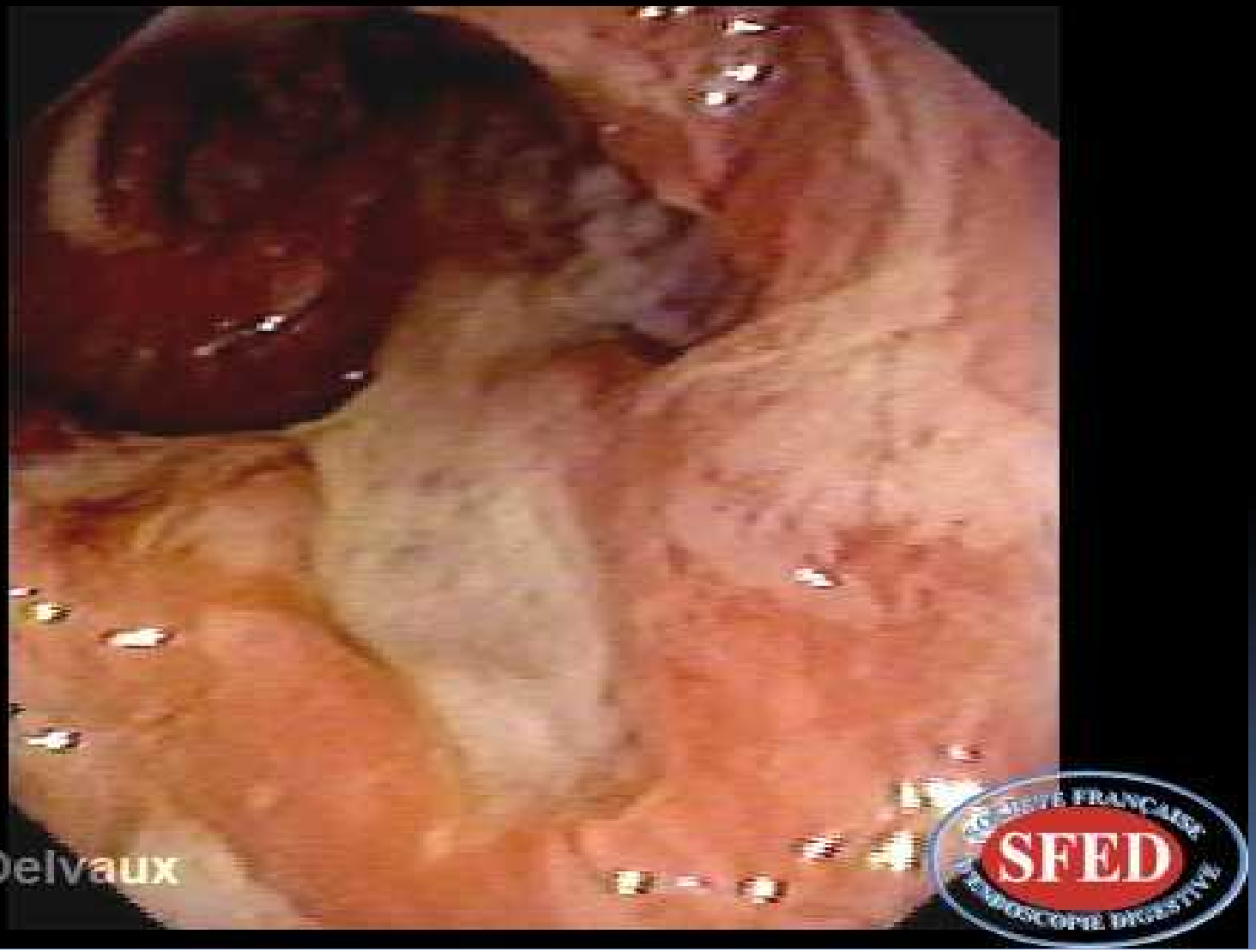

1.3-) *Histopathologiquement:*

* *les lésions épithélioïdes associées à des cellules géantes* ne sont retrouvées que dans 60% des cas ; surtout au niveau de la sous-muqueuse et de la séreuse.
* Les ganglions mésentériques sont le plus souvent le siège d'une hyperplasie lymphoïde .

* La sous-muqueuse, la musculeuse et la séreuse sont le siège d'une fibrose mutilante et d'un infiltrat inflammatoires au contact de lymphatiques dilatés ; agencés en amas ou en follicules à centres clairs.
* Le caractère pan-pariétal est confirmé par les fissures, préludant aux trajets fistuleux.

Maladie de crohn

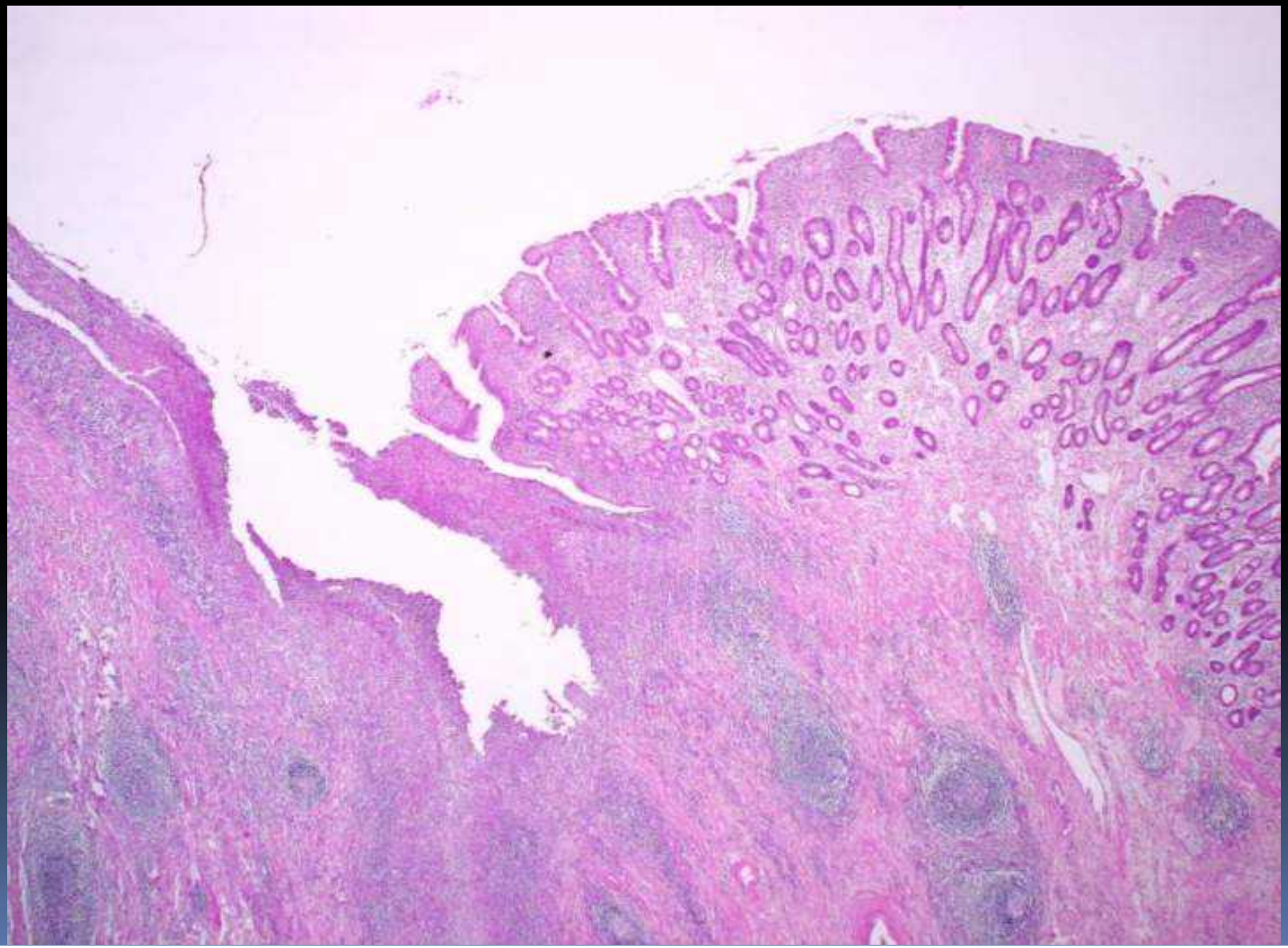

1.4-)complication de la maladie de crohn

- La *fistule* représente la complication majeure
- L*es sténoses* sont plus rares.
- L*a cancérisation* est exceptionnelle

1.5-)Diagnostic différentiel

- *En présence de lésions épithélioïdes,nous pouvons discuter :* les lésions granulomateuses spécifiques *(tuberculose, la sarcoïdose* ,etc)
- *En absence de lésions épithélioides et* dans les atteintes colique isolée , *la* R.C.U.H. doit être évoquée .

2-)RECTO - COLITE ULCERO – HEMORRAGIQUE :

C'est une maladie au long cours évoluant par poussées, atteignant constamment le rectum et jamais le grêle, prédominant sur le côlon gauche , limitée à la muqueuse et à la sous - muqueuse .

* MACROSCOPIE :

- *La rectoscopie* permet d'apprécier les *altérations de la* muqueuse : oedémateuse et hémorragique au moindre contact « la muqueuse pleure le sang » réalisant un aspect granité, rouge vif avec des ulcérations punctiformes .

- *Sur pièces opératoires* (pièce de colectomie pour formes graves ou compliquées): un raccourcissement du côlon d'aspect tubulé. Le méso est hypervascularisé souple et sans scléro-lipomatose.
- *Les ulcérations* sont longitudinales rappelant l'aspect de « champ fraîchement labouré ».

R.C.U.H: aspect granité avec des ulcérations punctiformes

R.C.U.H: muqueuse pleure le sang

- Histopathologie *:*

Le chorion est inflammatoire, renferme des lympho – plasmocytes ; des polynucléaires neutro et éosinophiles pénétrant parfois les glandes réalisant des abcès cryptiques. Il s'yassocié un œdème et des suffusions hémorragiques.

L'épithélium de surface présente une hypersécrétion muqueuse avec vacuolisation de son pôle basal infra-nucléaire.

*l*es ulcérations sont superficielles. La musculeuse et la séreuse sont Normales.

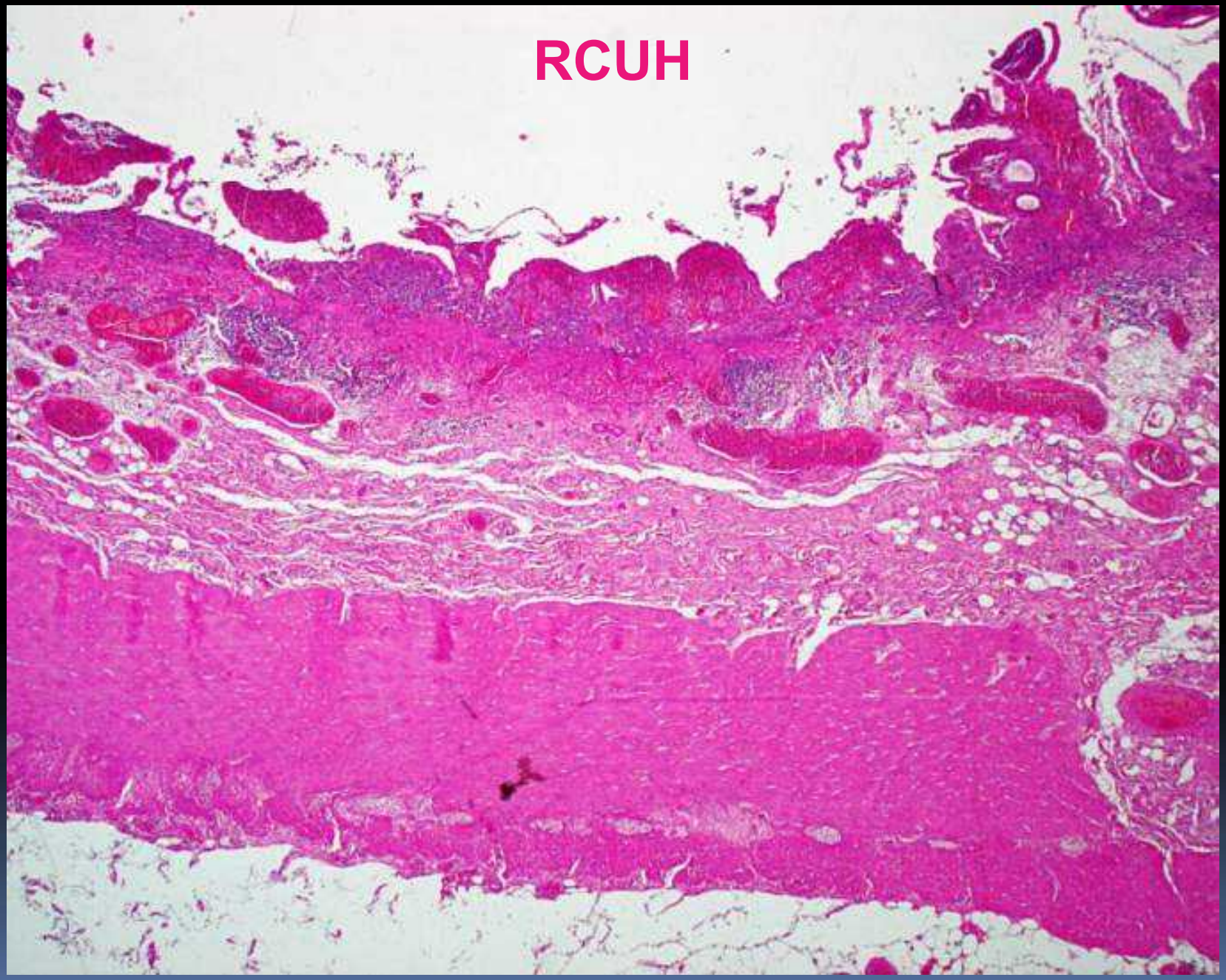
RCUH

M. Crohn

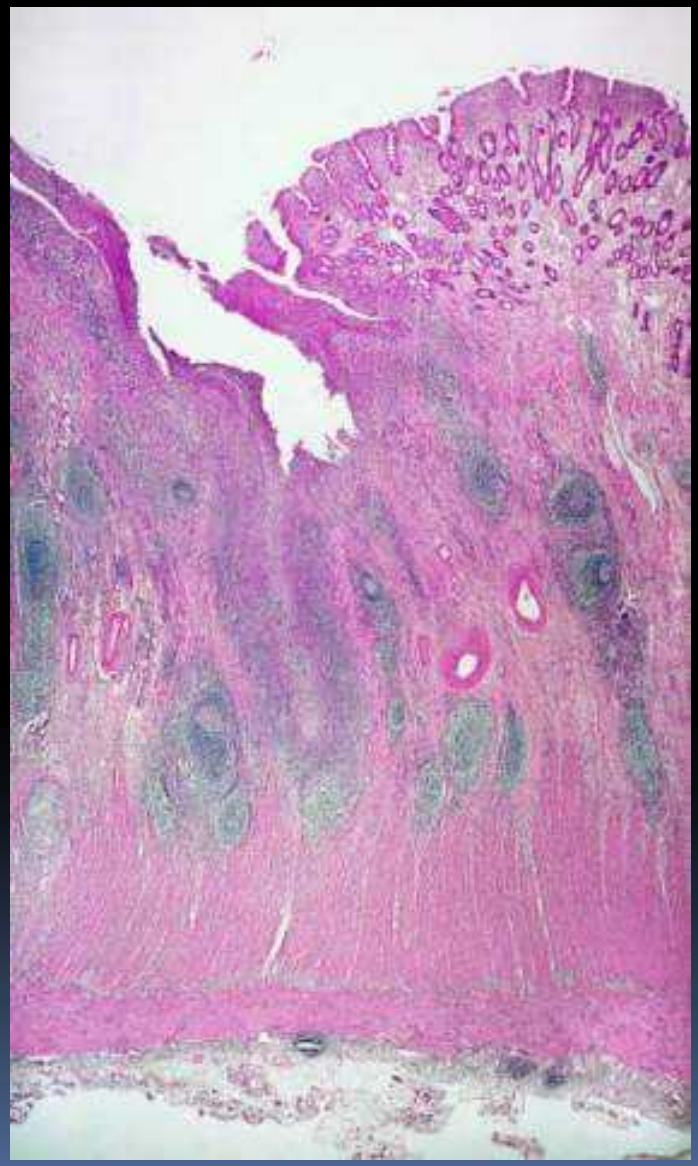

RCUH

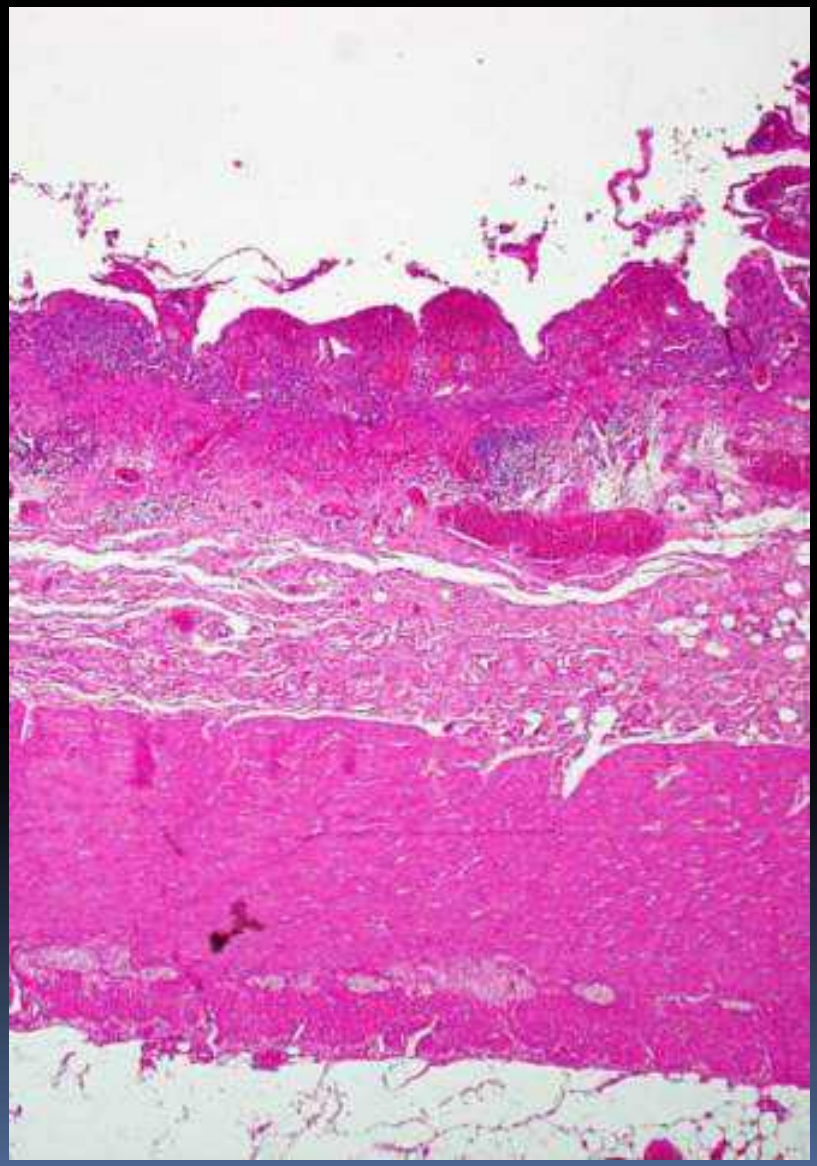

*Evolution et complication

- *Certaines formes sont très évolutives, exposant* au risque de perforation.
- *La complication majeure est la survenue d'un cancer.* Sa fréquence varie de 2% à 11 % selon les auteurs. Elle est 15 à 20 fois supérieure à celle de l'ensemble de la population.
- Il s'agit d'une affection « pré-cancéreuse » et certains ont pu proposer la colectomie préventive.