

**LA PATHOLOGIE anale**  
**présenté par Dr Belkralladi**

## **I) Pathologie non tumorale anale**

### **1) Les Hémorroïdes :** Hémorroïde externe

Hémorroïde interne

### **2) Fissure anale**

### **3) Abscès anal**

### **4) Fistule anale**

### **5) Sinus ou kyste pilonidal**

## **II) Pathologie infectieuse anale**

## **III ) Lésions pseudo-tumorales**

### **1) Polype inflammatoire cloacogénique**

### **2) Polype fibro-épithélial**

## IV) Pathologie tumorale

### A) Tumeurs malignes du canal anal

### B) Tumeurs malignes de la marge anale

#### 1) tumeur bénigne 1.1 ) Condylome anal

#### 1.2) Condylome géant anal

#### 2) Néoplasie intra-épithéliale du canal anal

#### 3) Carcinome intraépithélial

##### 2.1) Carcinome verruqueux anal

##### 2.2) Maladie de Bowen anale

##### 2.3) Maladie de Paget anale

#### 4) Carcinomes du canal anal

#### 5) Mélanome du canal anal

#### 6) Tumeurs mésenchymateuses

# I )Pathologie non tumorale anale

## 1) Les Hémorroïdes

Les hémorroïdes sont des dilatations des veines péri-rectales . Tout dépend où se situent les veines dilatées, on distingue 2 types d'hémorroïdes: externe et interne

## \* Hémorroïde externe

Sont causées par une dilatation du plexus hémorroïdaire inférieur situé sous la ligne pectinée . Les hémorroïdes externes sont recouverte par une muqueuse malpighienne.

Elles sont symptomatiques ( douleur) seulement lorsqu'elles sont thrombosées. Le patient ne présente cependant pas de rectorragie( sauf s'il y a nécrose ou ulcération). La douleur atteint un maximum à 48 heures et diminue après 4 jours .

## **\*Hémorroïde interne**

Les hémorroïdes internes sont recouvertes de muqueuse glandulaire.

Sont causées par une dilatation des veines hémorroïdaires supérieures et moyennes situé au dessus de la ligne pectinée

Elles peuvent être divisées en 4 grades:

I. Pas de prolapsus rectal.

II. Prolapsus à l'effort qui se réduit spontanément.

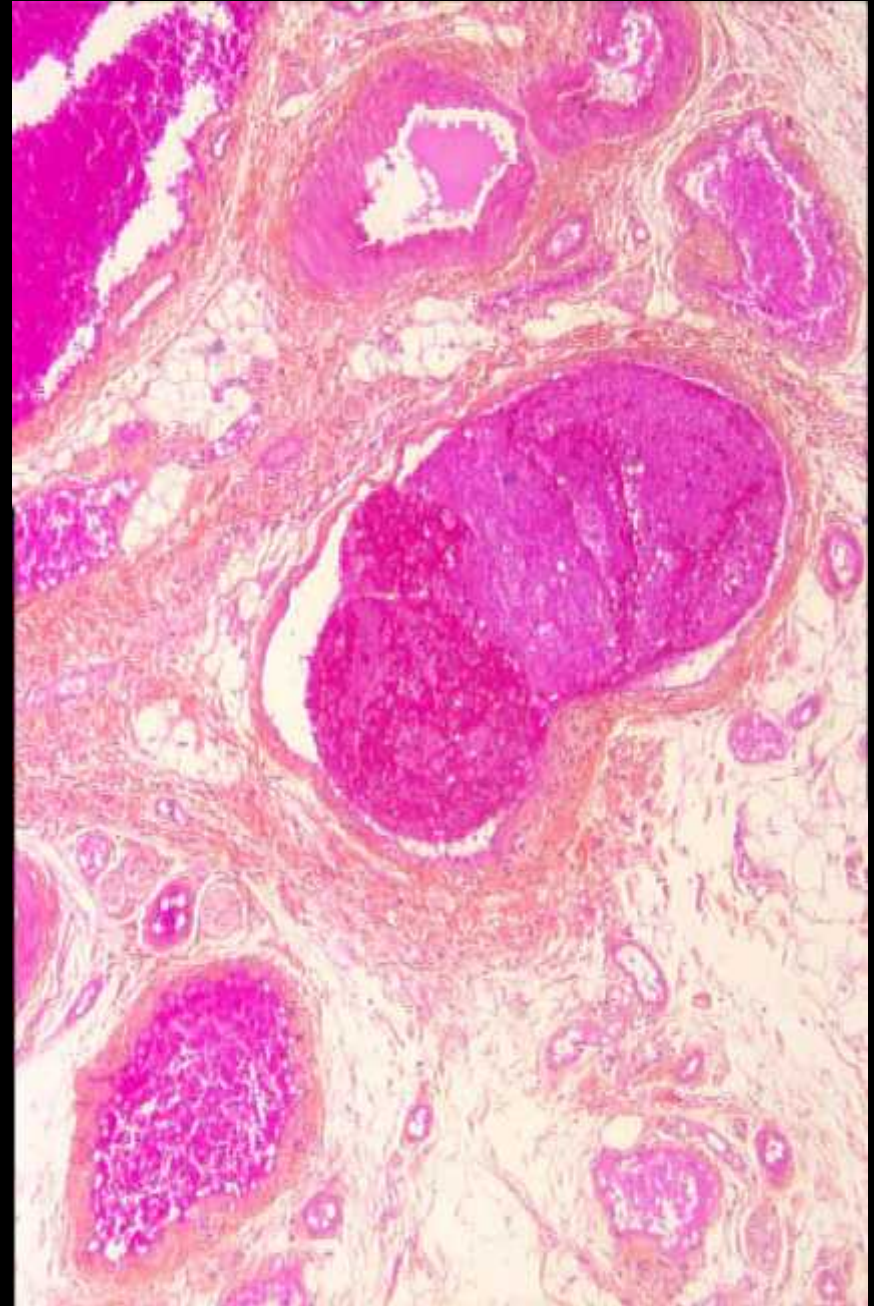
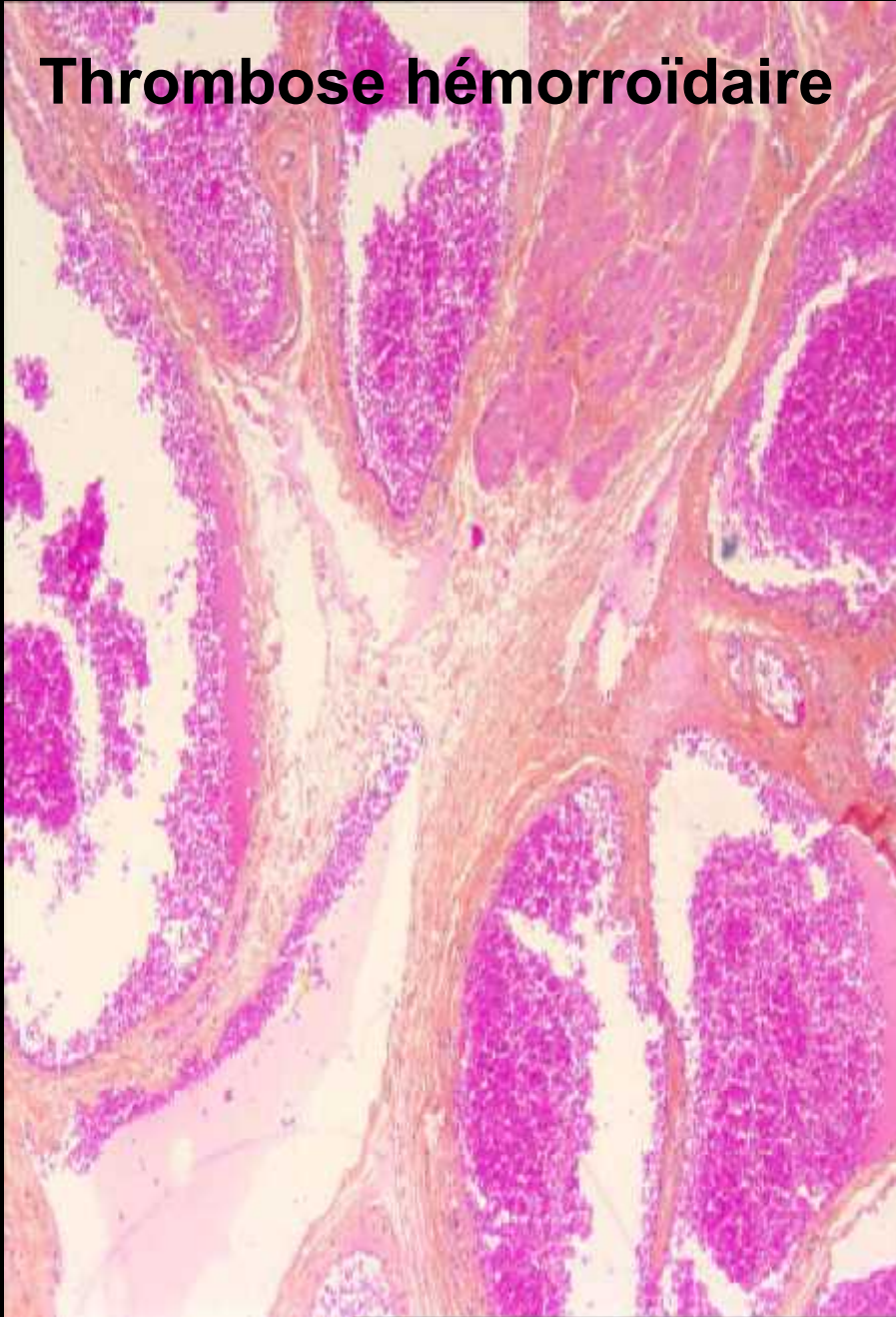
III. Prolapsus à l'effort qui se réduit manuellement

IV. Prolapsus constant

Les hémorroïdes internes sont peu douloureuses avec des rectorragies (sang rouge clair) nécessitant une investigation par coloscopie courte. En effet, on ne peut conclure que le saignement est d'origine hémorroïdaire qu'une fois les autres causes de rectorragies sont éliminées (RCH, cancer et polype du côlon).



## Thrombose hémorroïdaire





## 2) Fissure anale

- \* **Définition** : La fissure anale est une ulcération linéaire de la muqueuse anale qui débute au niveau de la ligne pectinée et se termine à la marge anale. Cette fente laisse le sphincter interne à découvert. Les fissures anales peuvent se rencontrer autant chez l'homme que chez la femme et à tous les âges.

**\*Physiopathologie** : due à une hypertonicité du sphincter interne qui est responsable du tonus de repos de l'anus. Ceci réduit le calibre de la lumière et la peau se déchire au passage des selles. On comprendra que la constipation favorise la formation de fissure.

Si la fissure est latérale, on doit envisager que celle-ci puisse être associée à une pathologie comme :

\* Maladie de Crohn

\* La syphilis

\* La leucémie

\* La tuberculose

\* Colite ulcéreuse

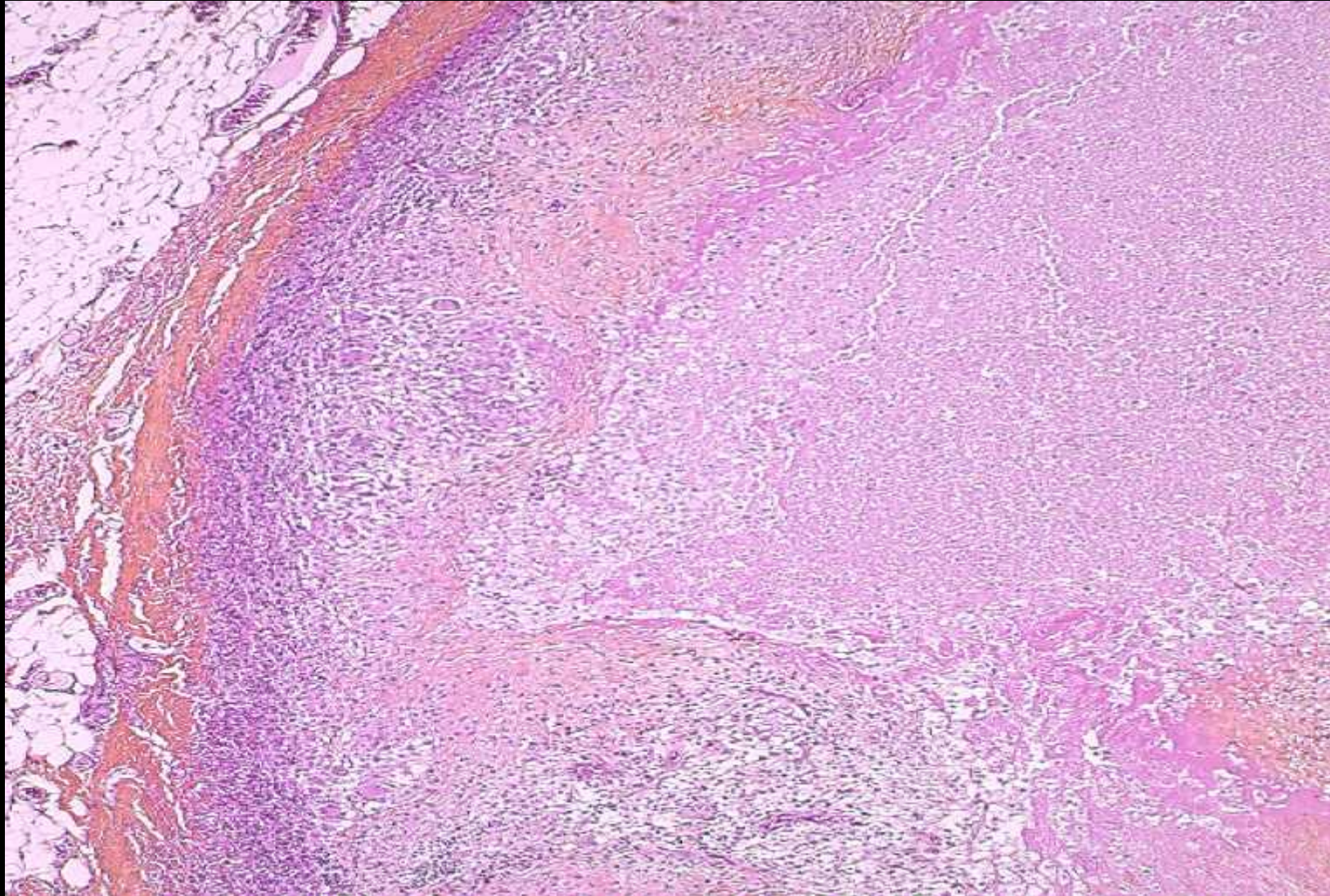
## \*Clinique

La fissure anale est très douloureuse, au point qu'elle peut même limiter l'examen physique . Dans ces cas, l'examen se fait sous anesthésie au bloc opératoire. La douleur est souvent accompagnée de rectorragies qui est augmentée lors de la défécation.

## \*Clinique

La fissure anale est très douloureuse, au point qu'elle peut même limiter l'examen physique . Dans ces cas, l'examen se fait sous anesthésie au bloc opératoire. La douleur est souvent accompagnée de rectorragies qui est augmentée lors de la défécation.

# Fissure anale





### 3) Abscès anal

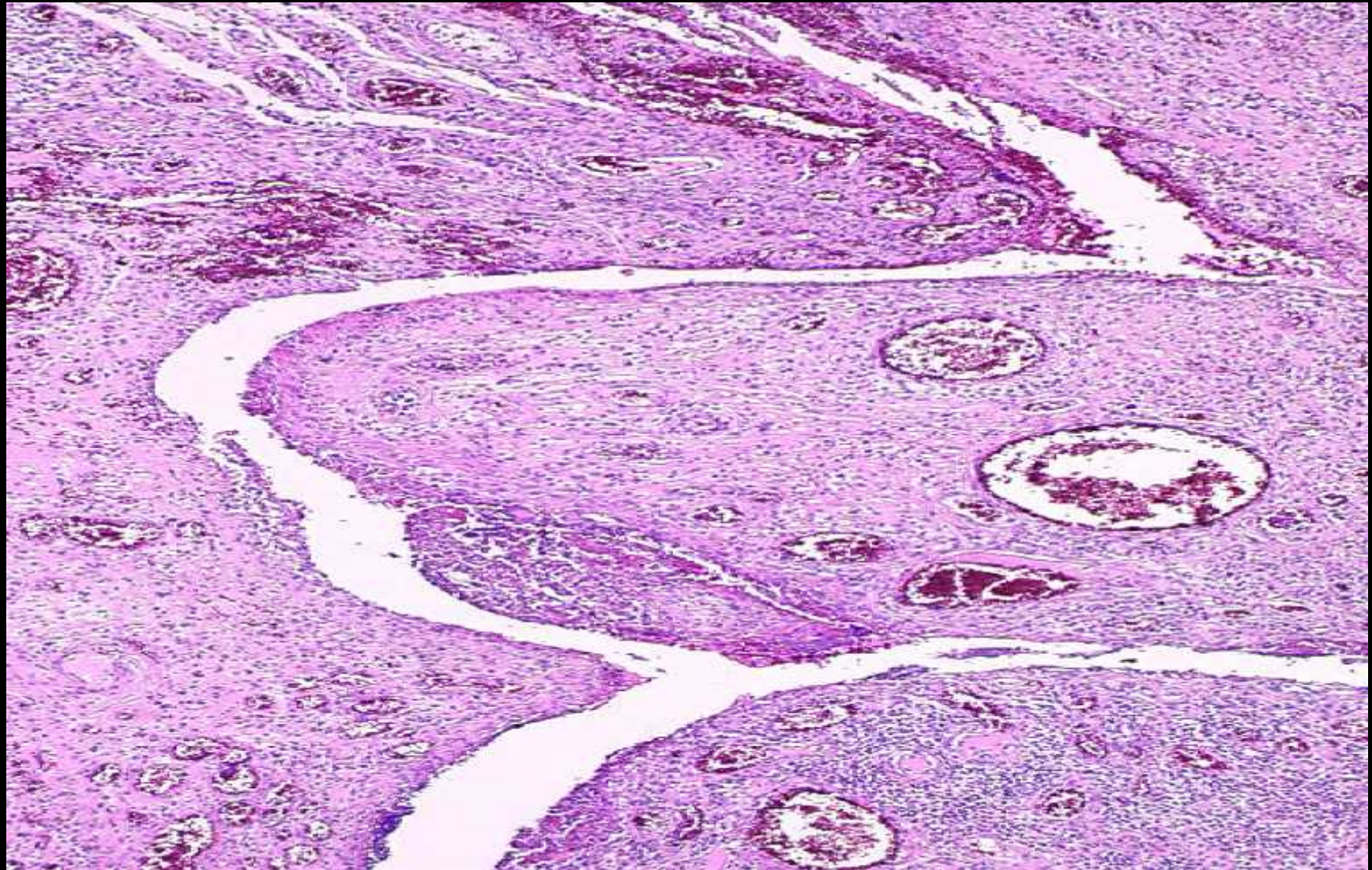
L'abcès anal est une infection des glandes anales. se manifeste surtout par de la douleur et une sensation de masse. Il n'y a habituellement pas d'autres symptômes digestifs associés. Bien qu'il s'agisse d'une infection, il est important de se rappeler que la fièvre n'est pas toujours présente dans l'abcès anal.

#### 4) Fistule anale

La fistule anale est une communication entre une glande anale et la peau. Elle survient souvent suite au drainage spontané ou chirurgical d'un abcès anal.

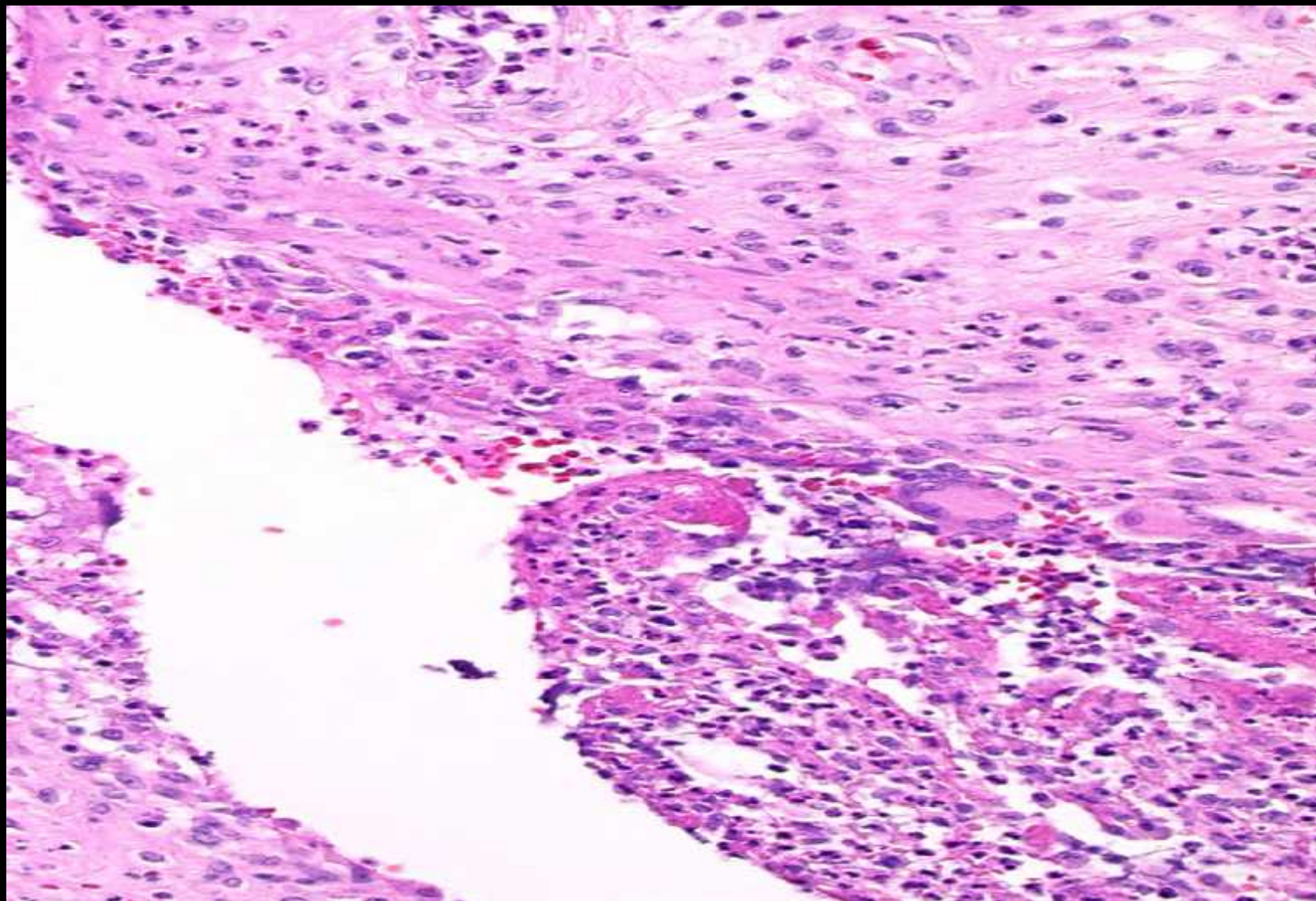


# Fistule anale





# Fistule anale ou trajet fistuleux



## 5) Sinus ou kyste pilonidal

Le sinus pilonidal est une cavité située au niveau du pli interfessier. Il est le plus souvent rencontré chez les jeunes hommes à la pilosité excessive.

## II )Pathologie infectieuse anale

### Maladies vénériennes

\*Chancre syphilitique: ulcération, infiltrat riche en plasmocytes.

- Chancre mou
- Gonococcie (smear)
- Donovanose (smear)
- Maladie de Nicolas Favre

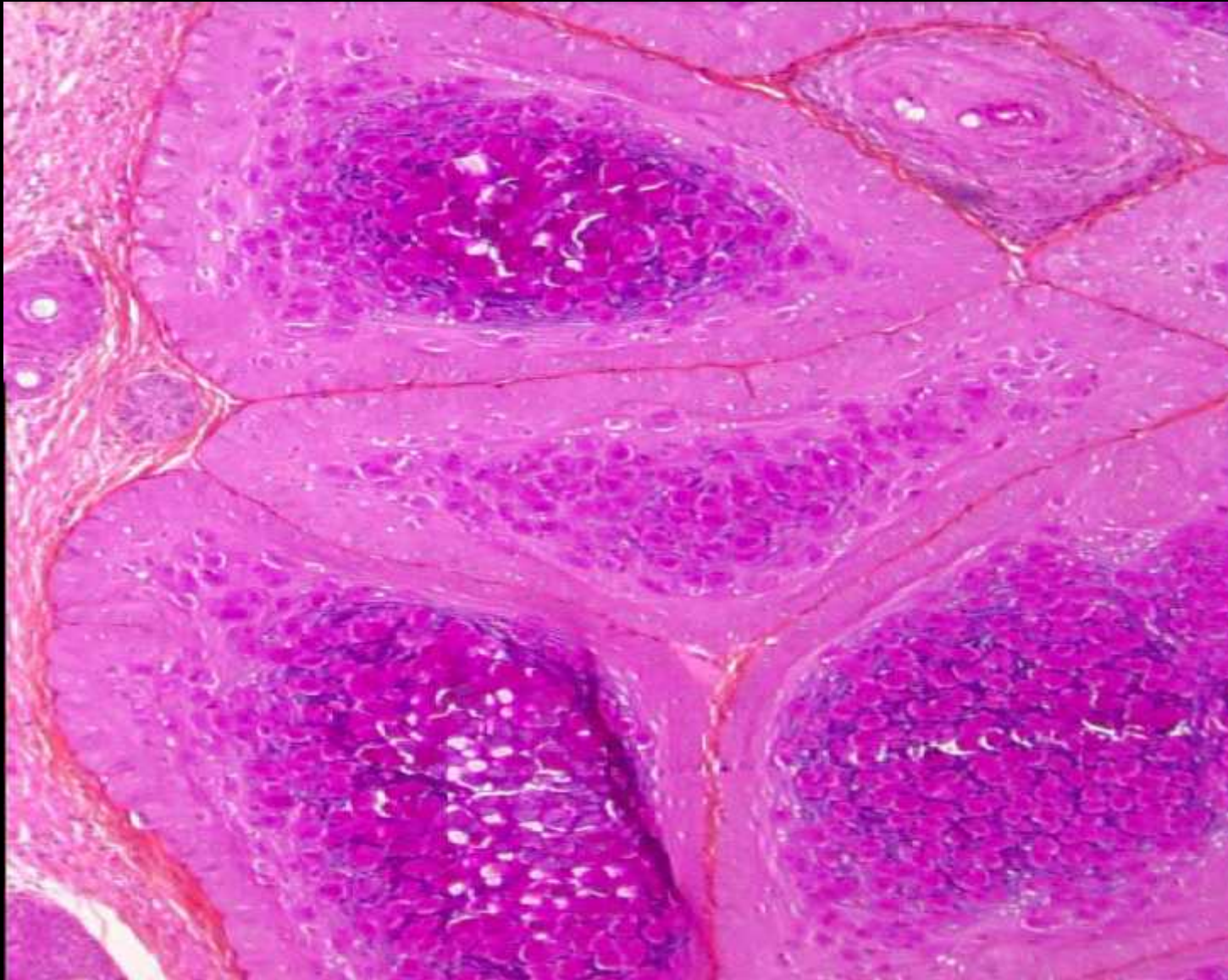
\*Tuberculose ano-rectale

\*Herpès, CMV, HPV,

\*Molluscum contagiosum



# Molluscum contagiosum



# III )Lésions pseudo-tumorales

## 1) Polype inflammatoire cloacogénique:

Apparenté à ulcère solitaire rectal

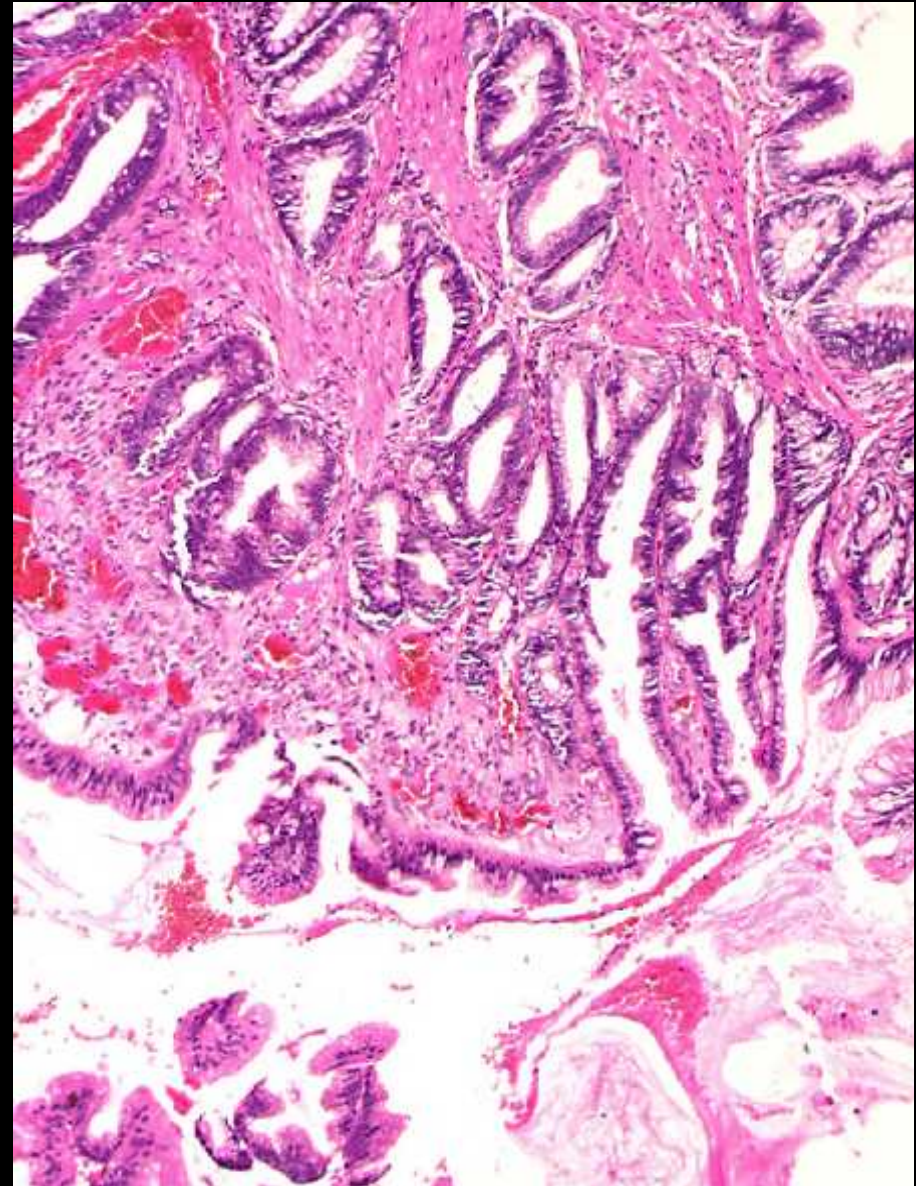
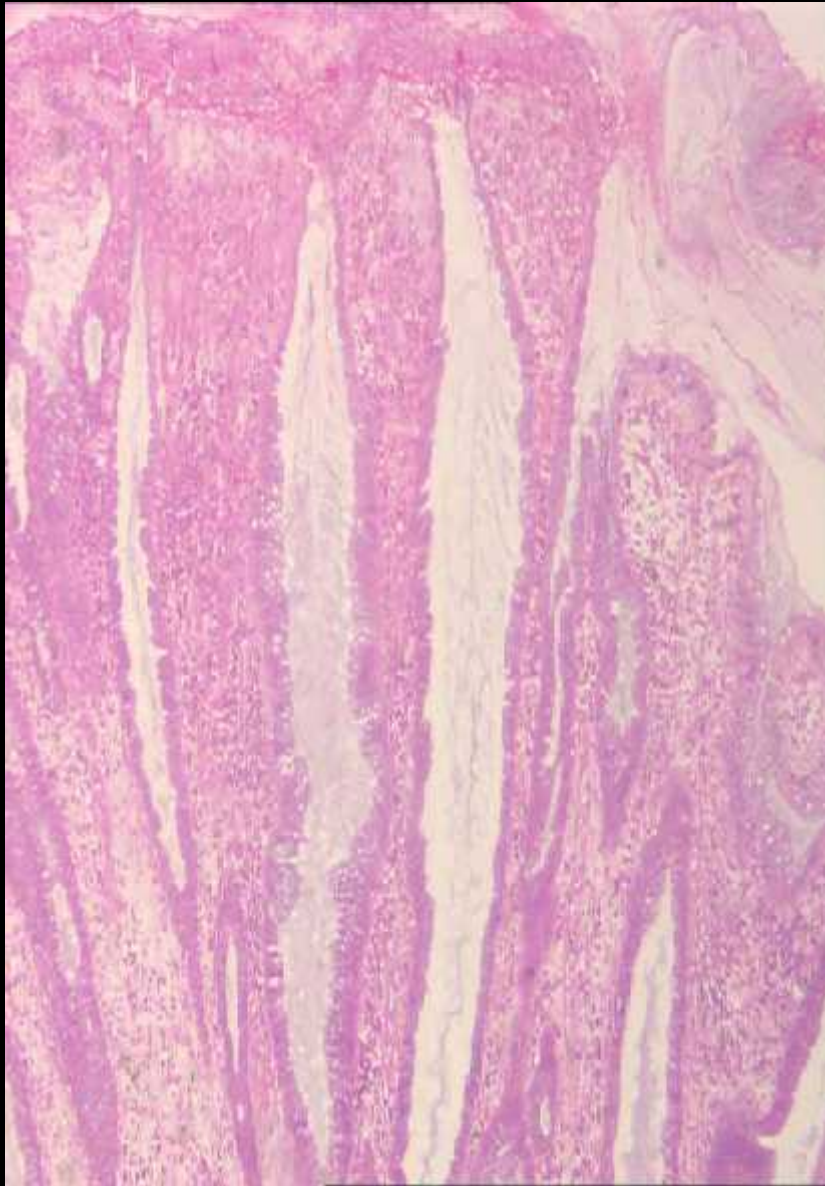
Aspect polypoïde de la muqueuse de la jonction anorectale

\* Histologie

- Cryptes allongées, parfois ramifiées, dilatées et kystisées
- Ascension de fibres musculaires lisses entre les cryptes
- Remaniements inflammatoires



## Polype inflammatoire cloacogénique





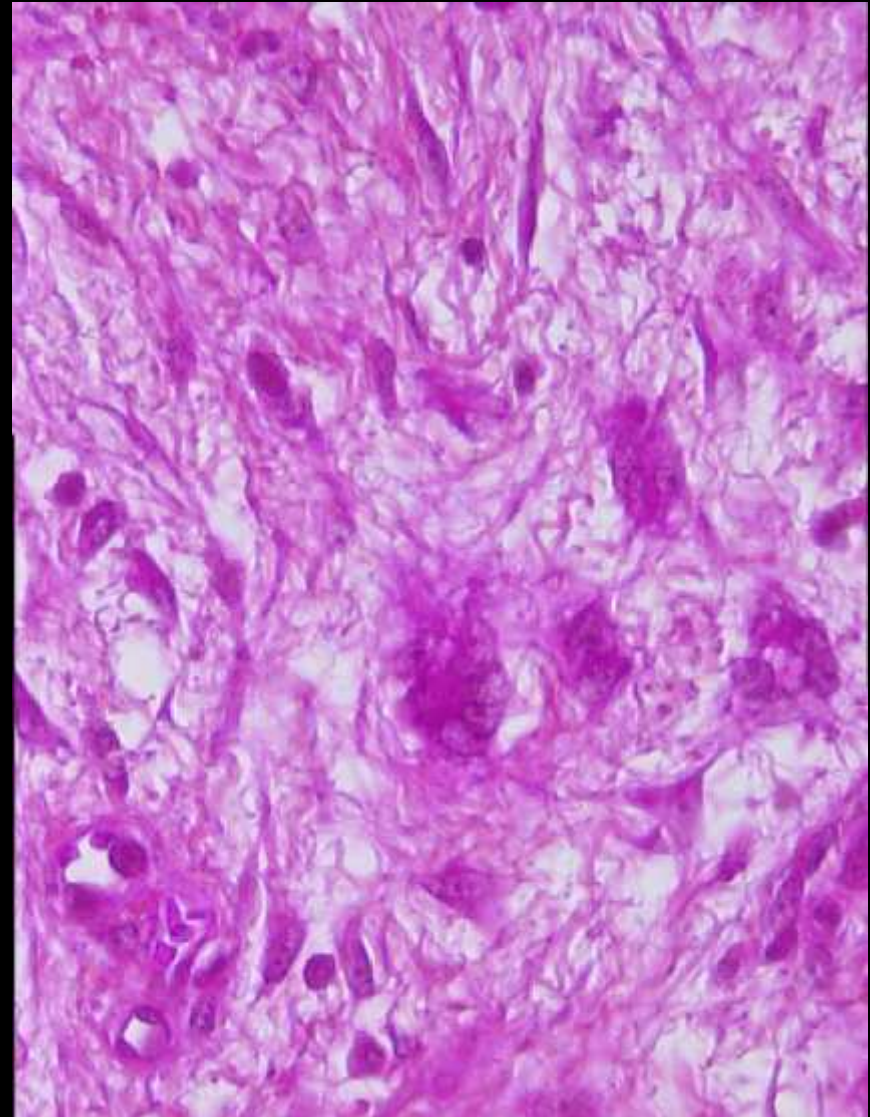
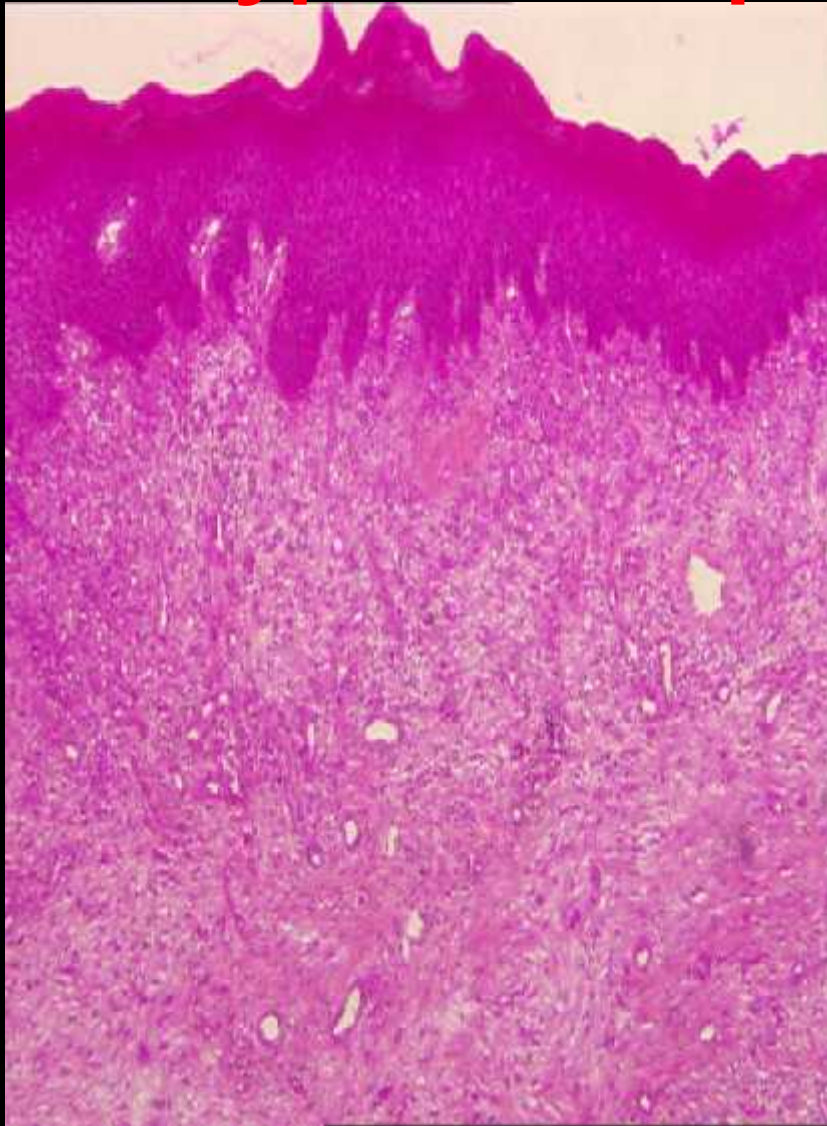
## 2) Polype fibro-épithélial

Polype fibreux « sentinelle » souvent au voisinage d'une fissure anale la lésion polypoïde similaire aux lésions cervico-vaginales

\* Histologie

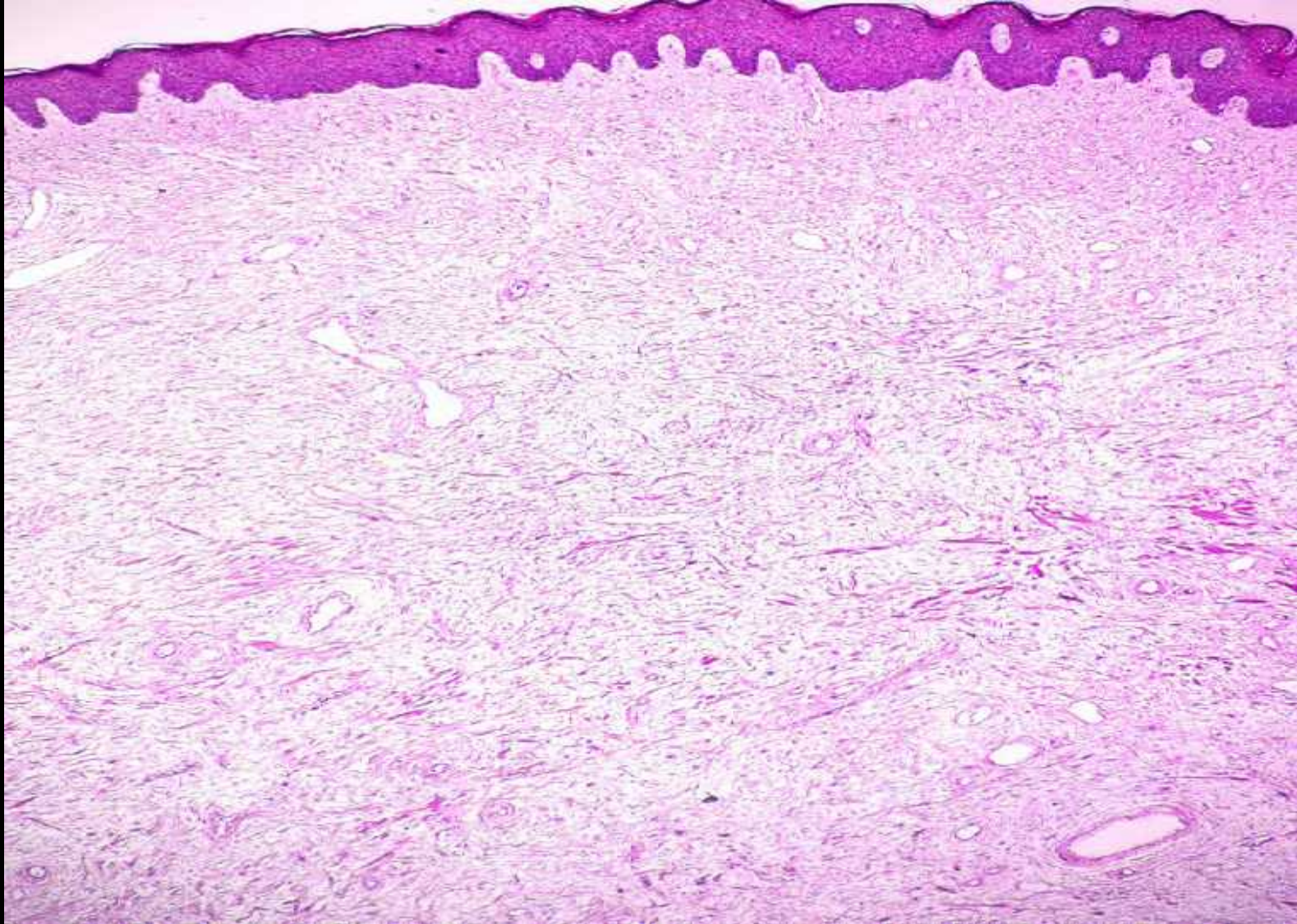
Tissu conjonctif fibreux et oedémateux

# Polype fibro-épithélial



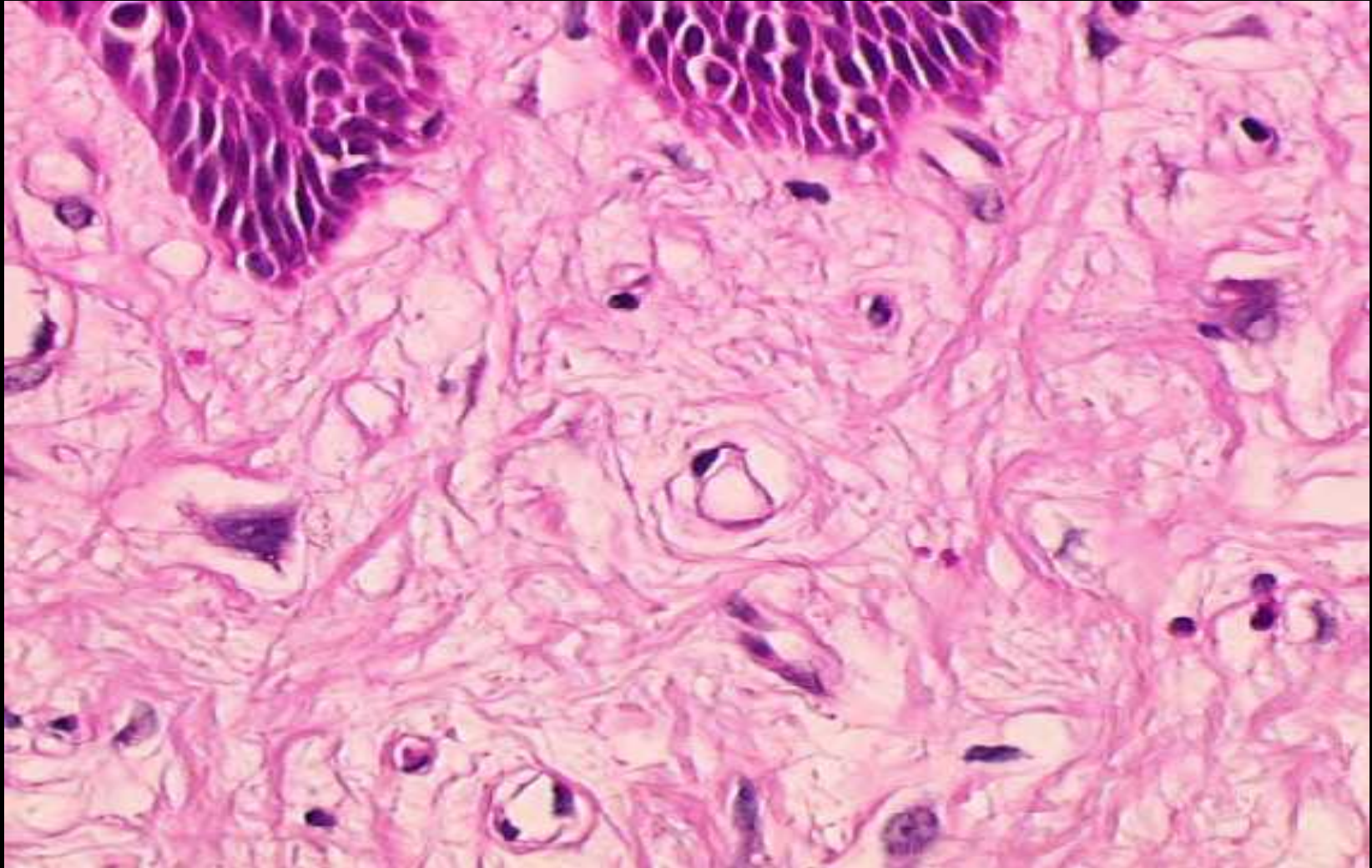


# Polype fibroépithélial





# Polype fibroépithélial



## IV )Pathologie tumorale

## A) Tumeurs malignes du canal anal

Classification de l'OMS, 1989 (revue en 2000)

### \* Tumeurs épithéliales

– Bénignes : papillome

– Malignes : Néoplasie intra-épithéliale (dysplasie)

Malpighienne (ACIN)

Glandulaire

Maladie de Paget

Carcinome : Epidermoïde

Adénocarcinome

Tumeur carcinoïde

### \* Mélanome malin

### \* Tumeurs non épithéliales

### \* Tumeurs secondaires

### \* Pseudotumeur

## ACIN Classification (dysplasie)

| Grade ACIN | grade de dysplasie | les limites des lésions |
|------------|--------------------|-------------------------|
| I          | légère             | 1/3 profond             |
| II         | modérée            | 1/3 moyen               |
| III        | sévère             | 1/3 supérieur           |



## B) Tumeurs malignes de la marge anale

### Classification de l'OMS, 1989

- \* **Tumeurs malignes épithéliales:**

- **Carcinome épidermoïde**
- **Carcinome verruqueux (condylome géant)**
- **Carcinome basocellulaire**

- \* **Maladie de Paget**

- \* **Maladie de Bowen**

- \* **Tumeurs non épithéliales**

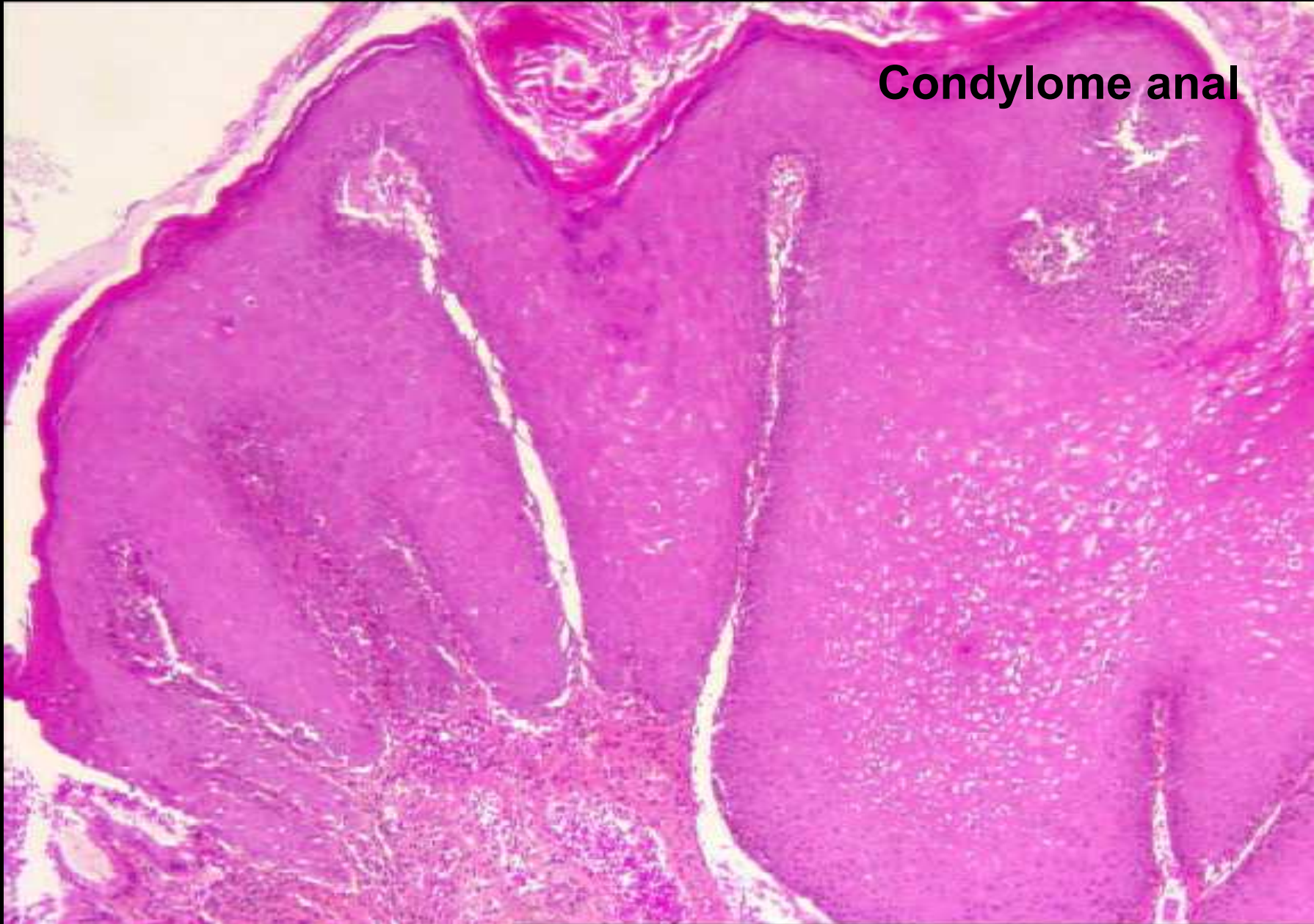- \* **Lésions précancéreuses: dysplasie**

## 1) tumeur bénigne

**1.1 )Condylome anal : c'est un Papillome malpighien** en rapport avec une infection par HPV (Human Papillomavirus) surtout HPV 6,11,2,10, 16 et 18.

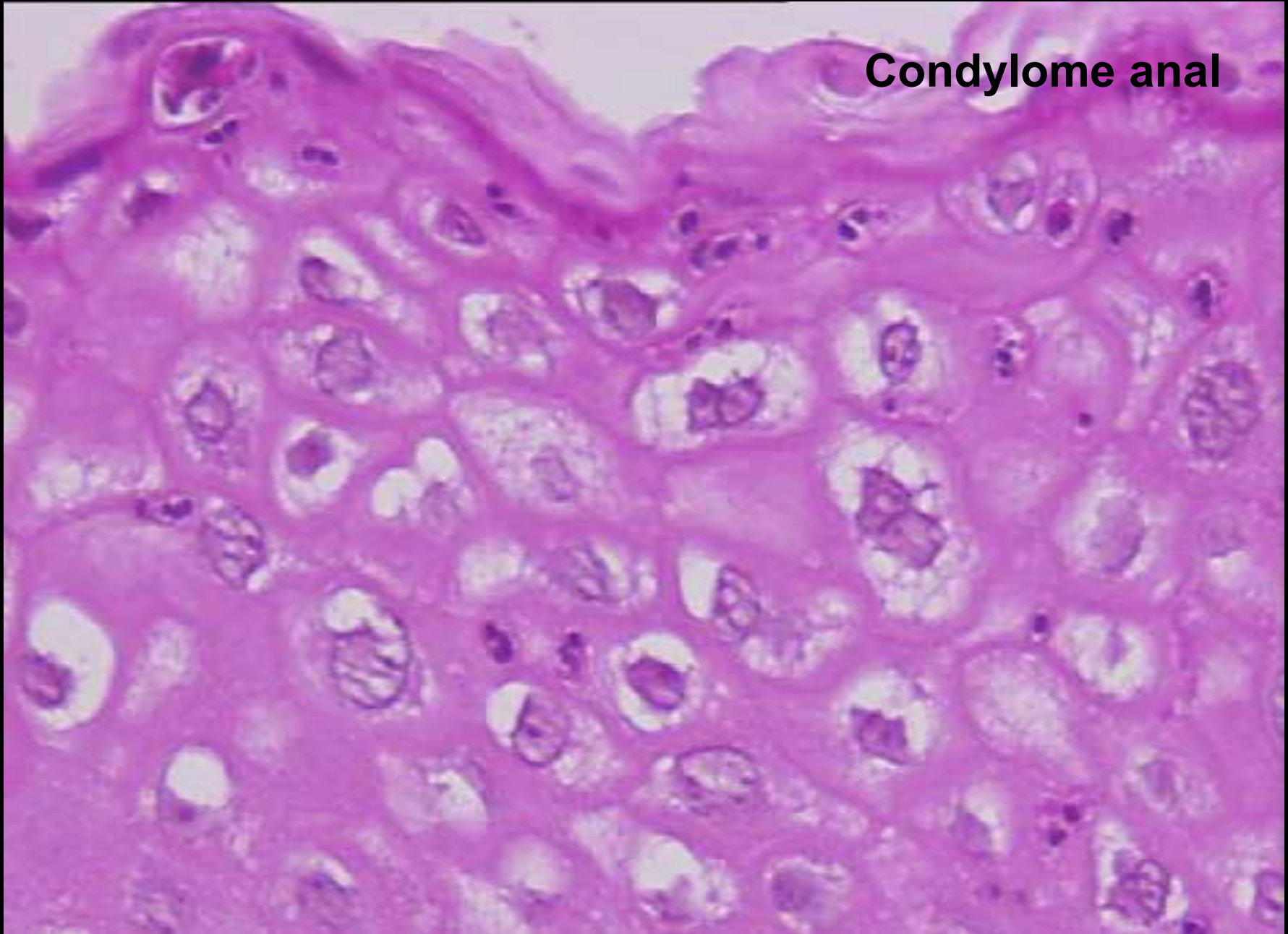
- Facteur de risque : homosexualité, partenaires multiples, immunodépression, grossesse, diabète, tabac, autres maladies vénériennes
- Histologie :-Lésion papillomateuse
  - Un épithélium acanthosique
  - Hyperplasie des cellules basales
  - Koïlocytes en surface et parakératose

**Condylome anal**





**Condylome anal**



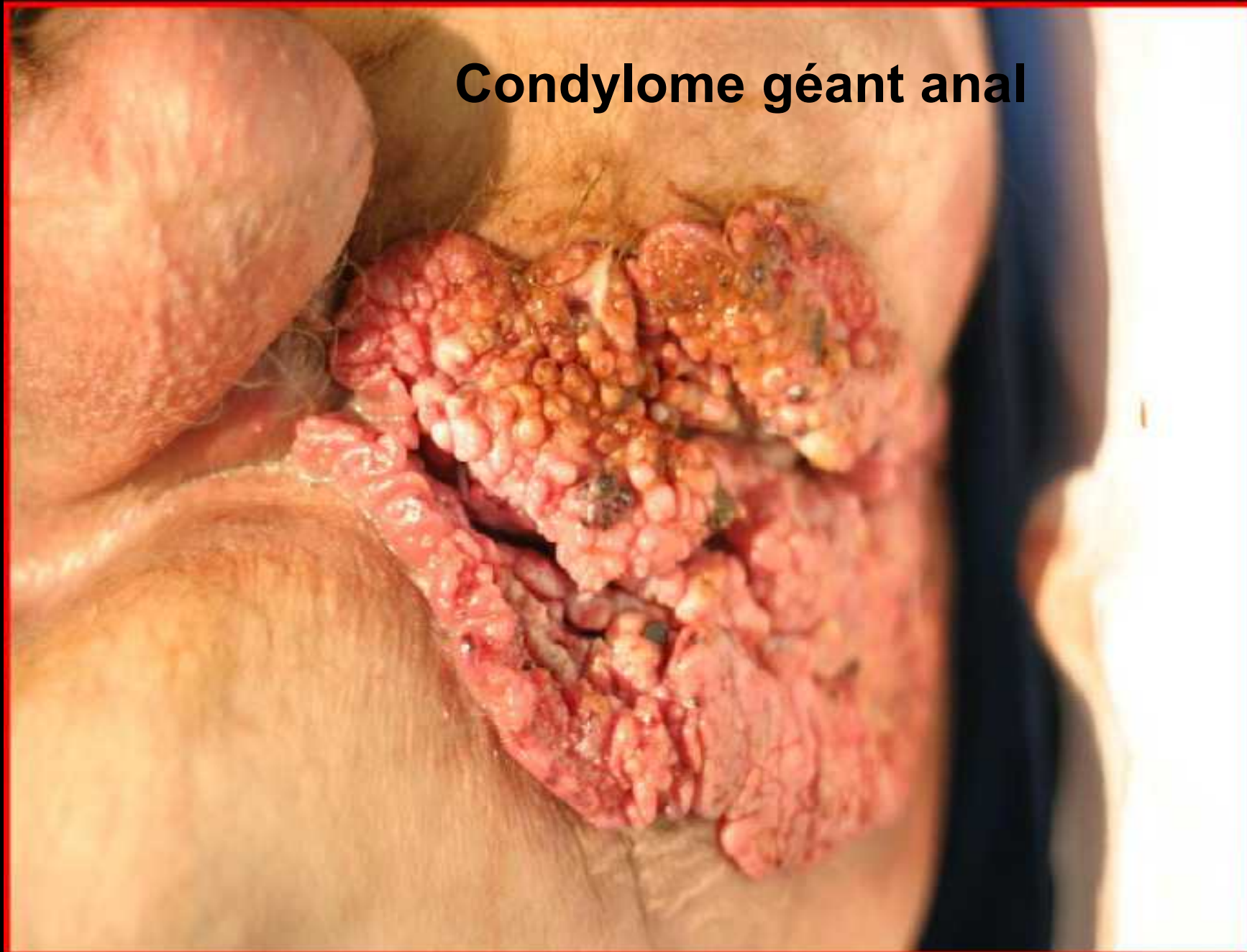
## 1.2) Condylome géant anal (tumeur de Buschke-Lowenstein)

Lésion de très grande taille en rapport avec une infection par HPV 6,11,16 et 18.

Touche surtout l'homme avec un âge de survenue de 45 ans.

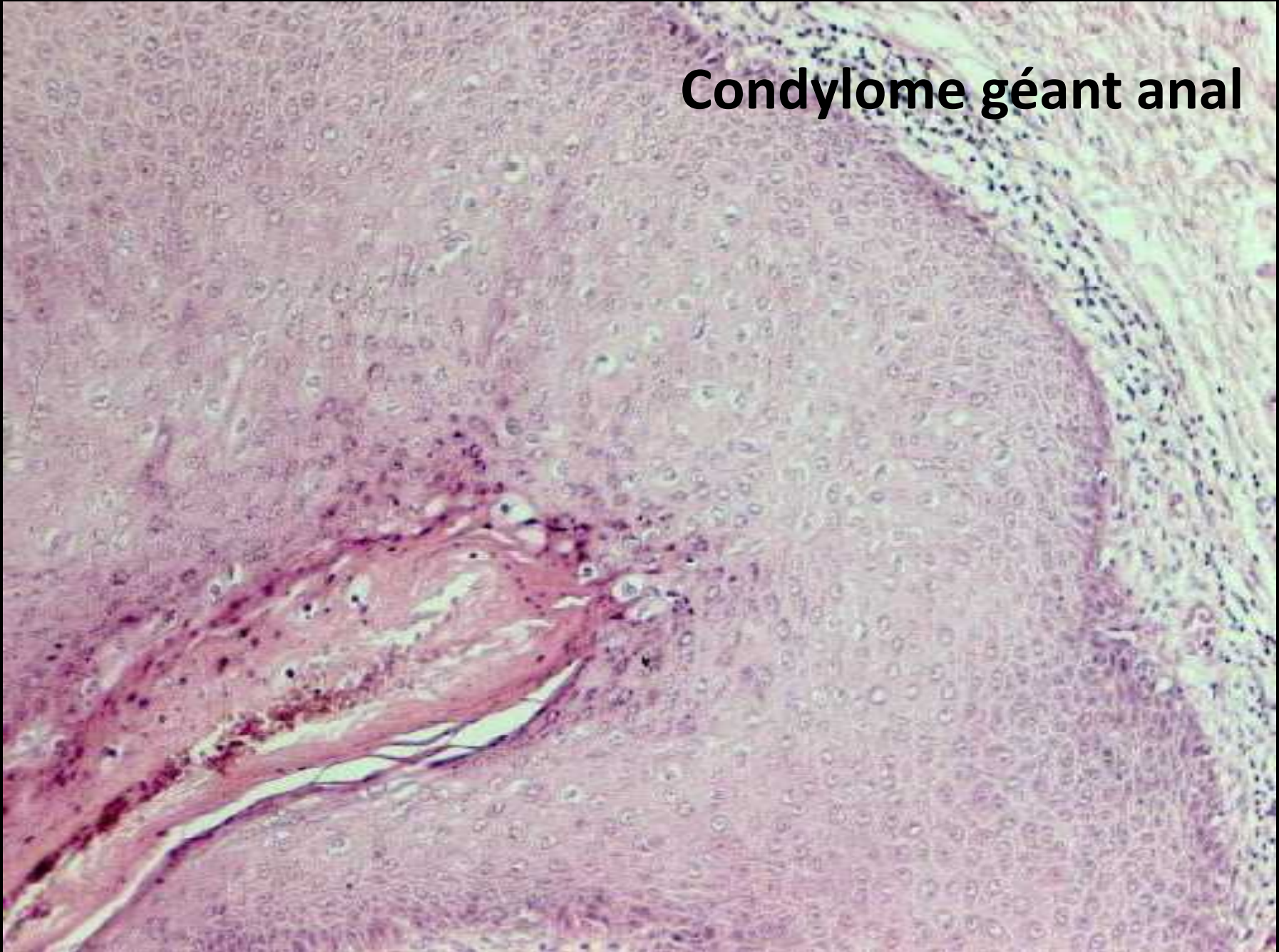
- Lésion agressive localement, destructrice, donnant des fistules et des abcès profonds
- Même aspect histologique que le condylome, papilles élargies refoulant le chorion sous-jacent
- Traitement : exérèse chirurgicale
- Risque de dégénérescence en carcinome épidermoïde invasif

**Condylome géant anal**





## Condylome géant anal

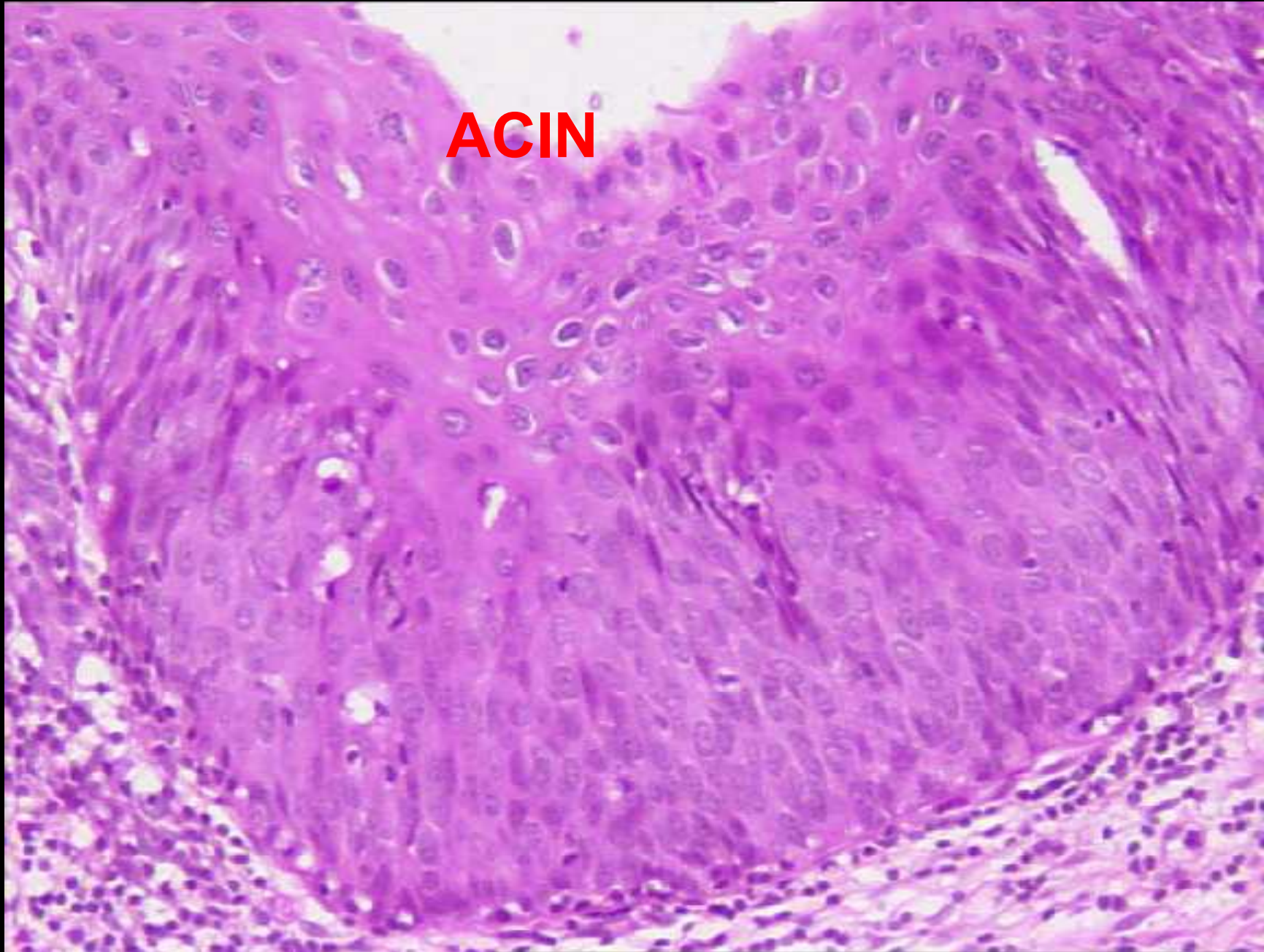




## 2) Néoplasie intra-épithéliale du canal anal (ACIN, Anal Canal Intraepithelial Neoplasia)

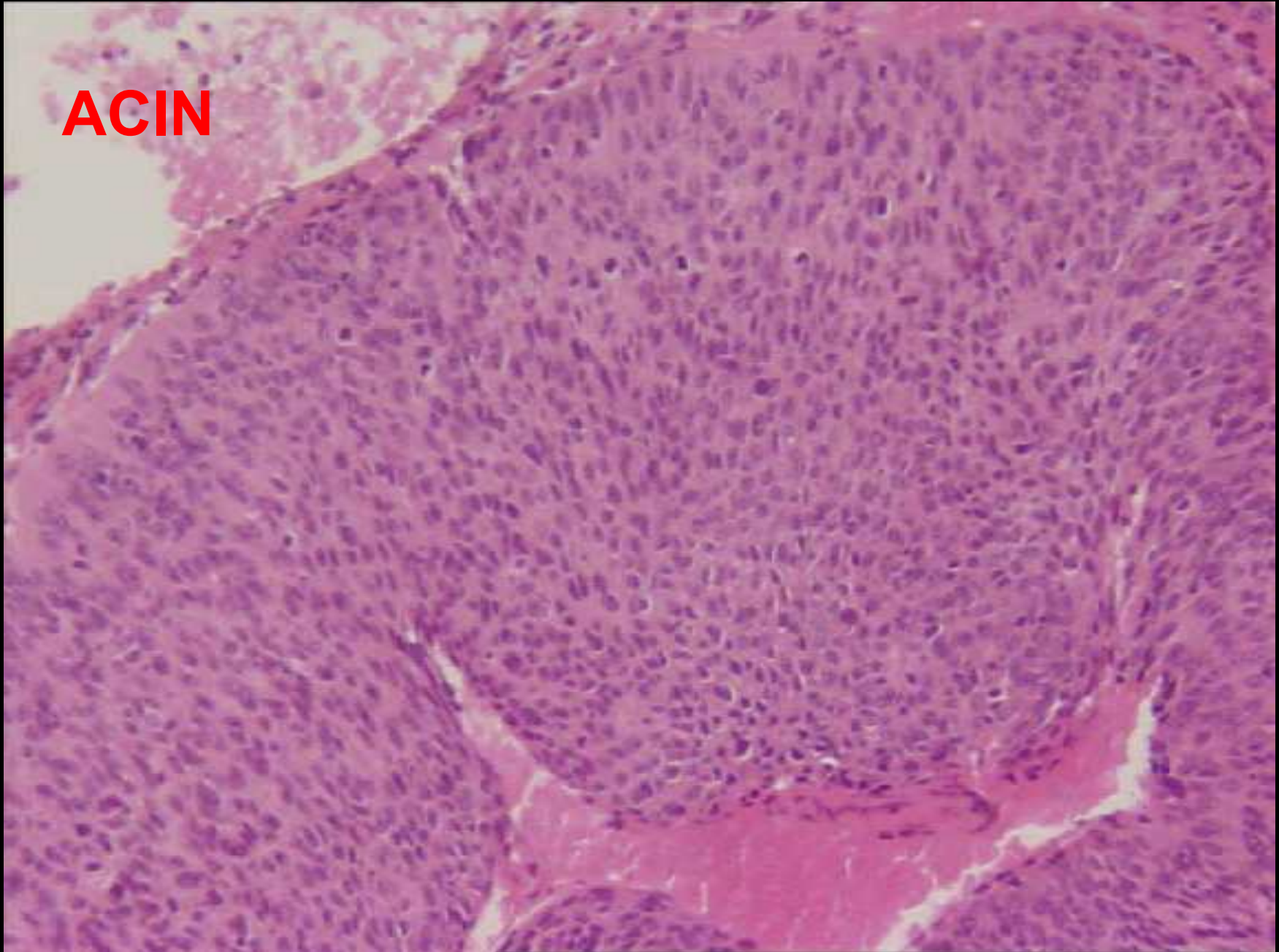
- 30 à 60% chez homosexuel HIV (+)
- HIV ( - ) découverte Par cytologie de dépistage puis biopsie ou fortuite sur hémorroïdectomie , condylome, parfois géant , dans la muqueuse en périphérie d'un carcinome anal.
- Pathogénie
  - HPV 6,11: ACIN de bas grade
  - HPV 16,18: ACIN de haut grade

**ACIN**





**ACIN**



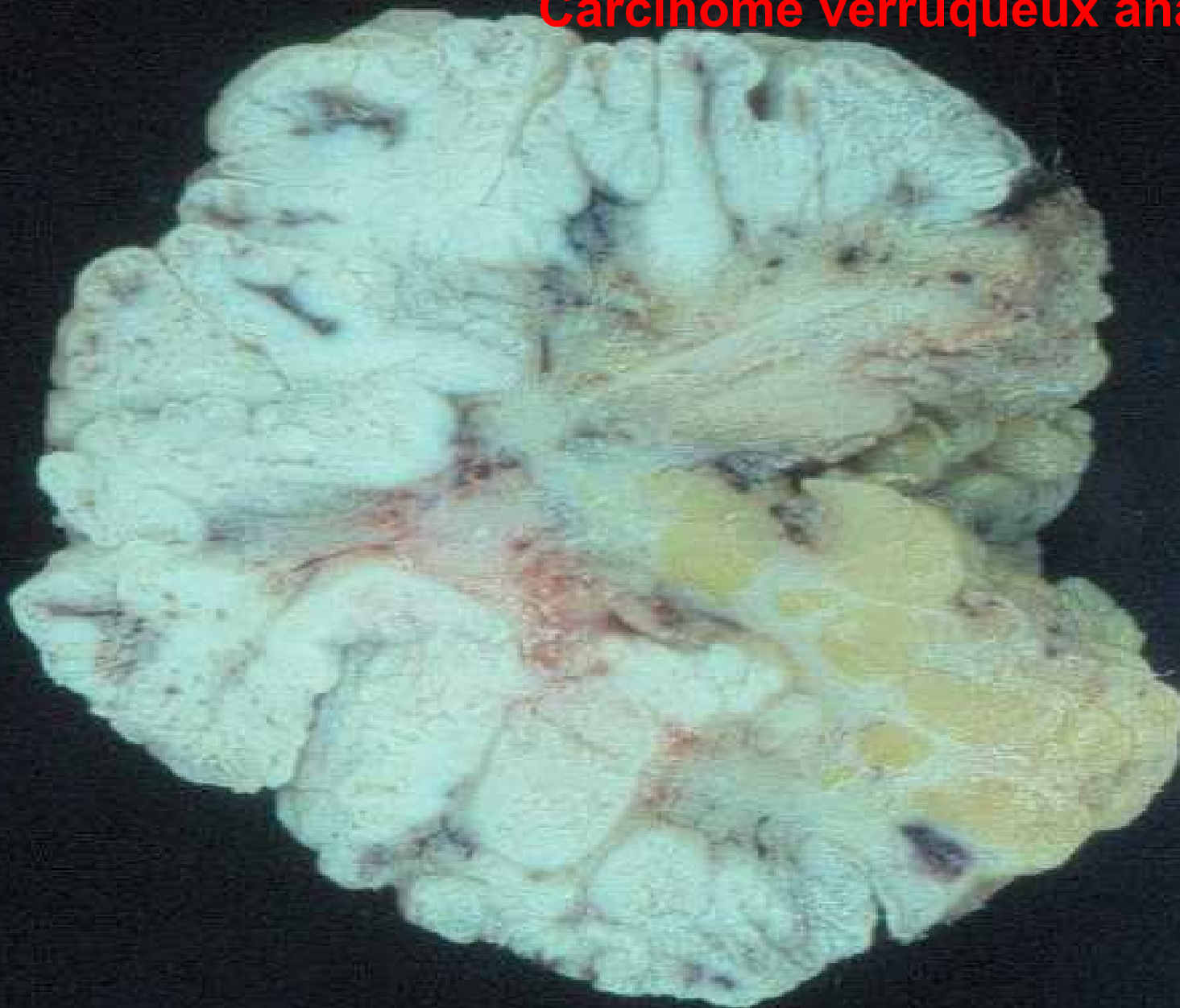### 3) Carcinome intraépithélial

#### 3.1) Carcinome verruqueux anal

Même aspect macroscopique et histologique que condylome géant .Lésion rare agressive localement, donnant des fistules et des abcès profonds ,ne métastase pas.

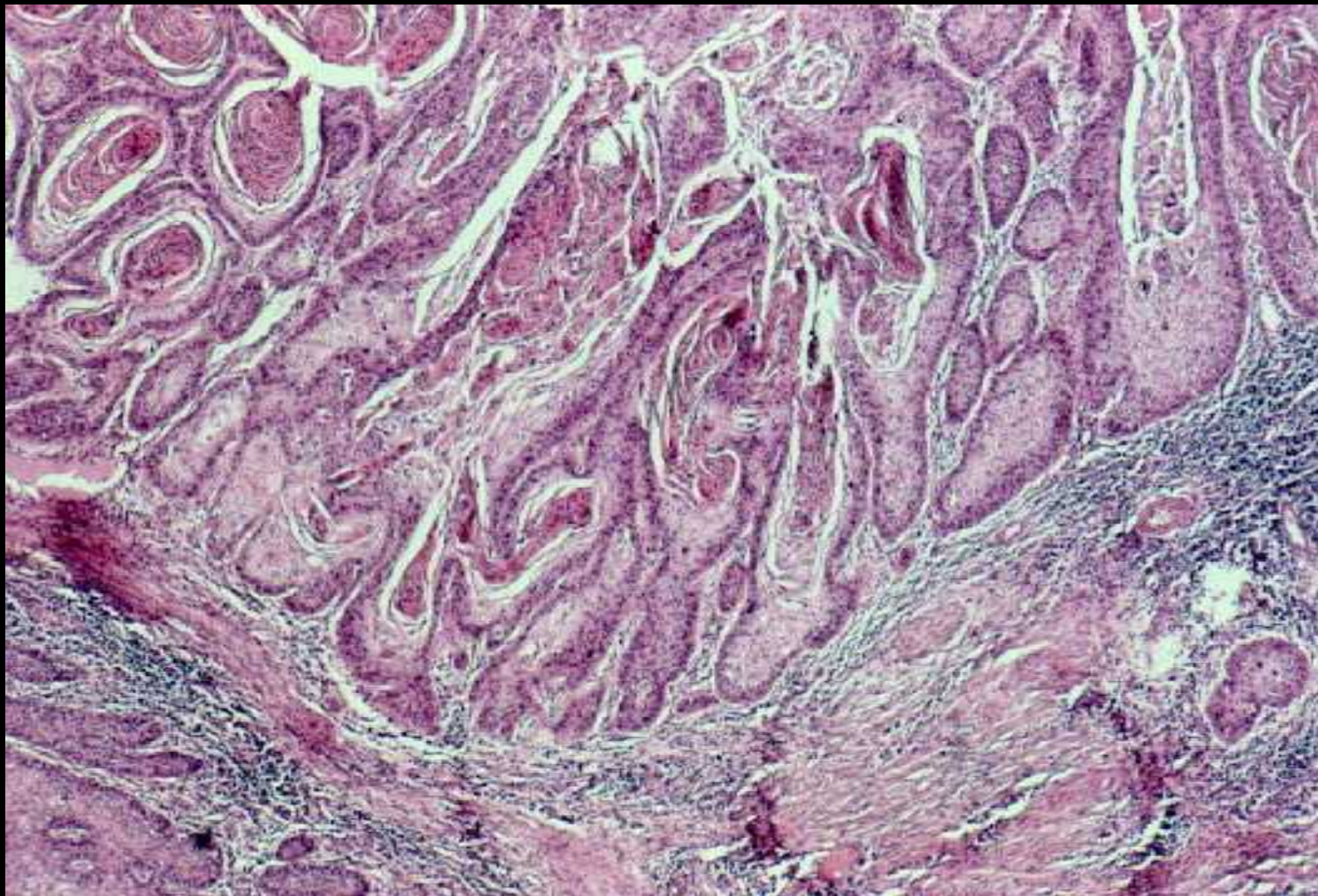
- \* Association à HPV 6/11 et 16/18
- \* lésion bourgeonnante ou sessile, taille >2 cm
- \* aspect histologique : papillomatose de surface lobules épais en profondeur très bien différencié, peu d'atypies, globes cornés fréquents
- \* Risque de dégénérescence en carcinome épidermoïde invasif
- \* Diagnostic différentiel avec un condylome géant

**Carcinome verruqueux anal**





## Carcinome verruqueux anal



## 3.2) Maladie de Bowen anale

Forme particulière de carcinome intra-épithélial

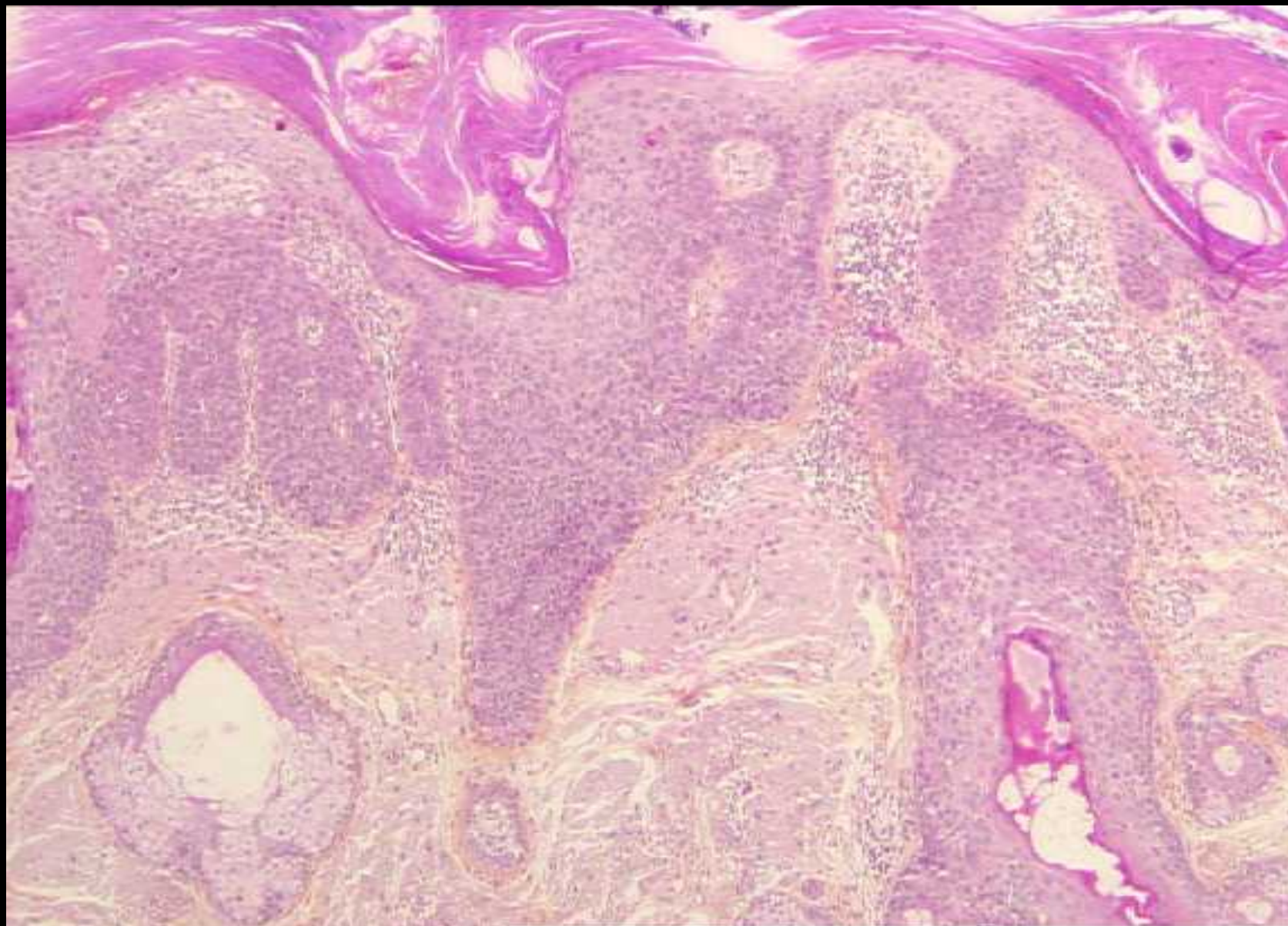
- Parfois HPV induit
- Sujet âgé
- Plaque eczématiforme
- Histologie

Désorganisation architecturale totale Atypies ++,  
mitoses anormales, cellules dyskératosiques

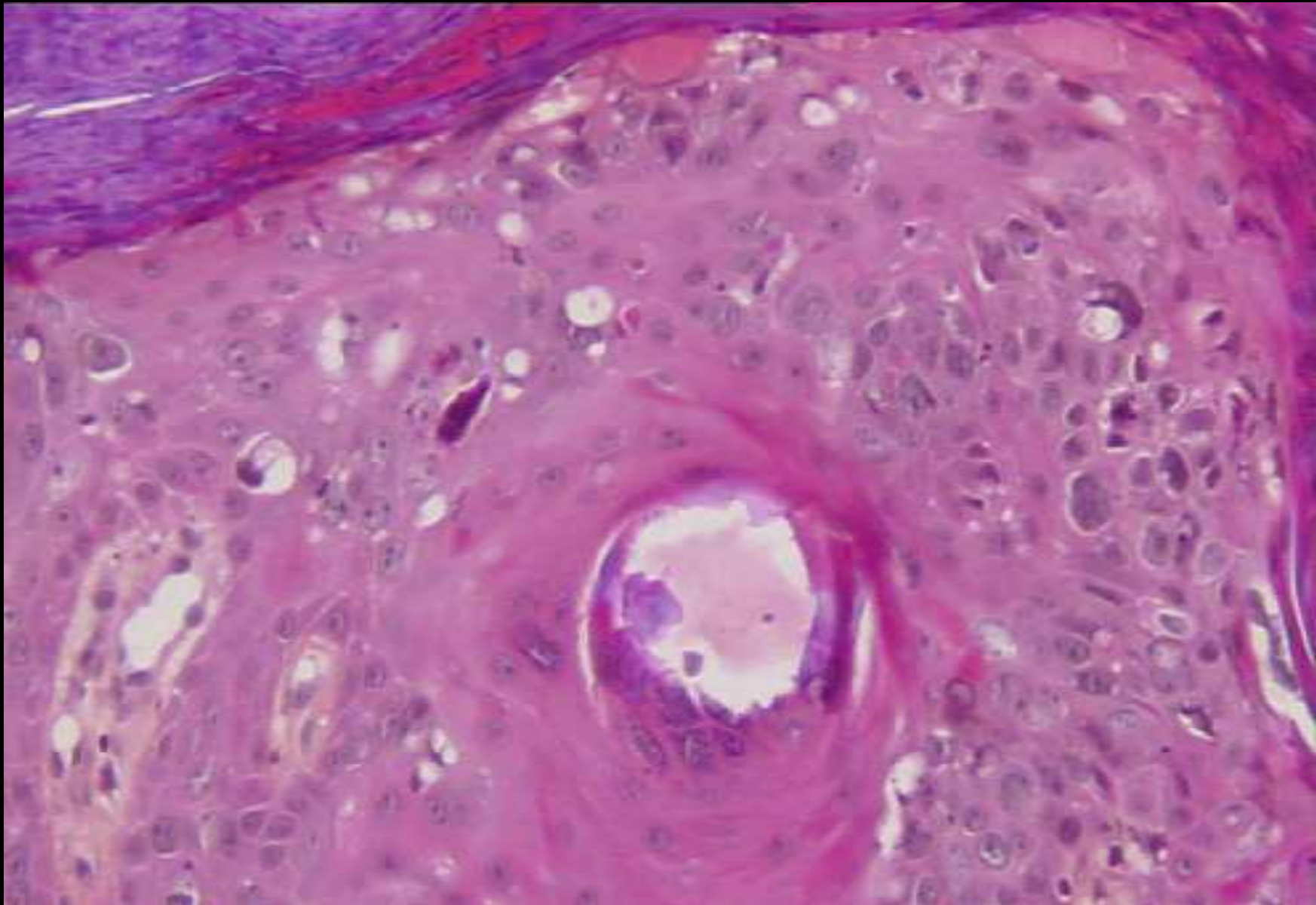
- Evolution : 5% des lésions évoluent vers un carcinome invasif (30% donnant des métastases)



## Maladie de Bowen anale



## Maladie de Bowen anale



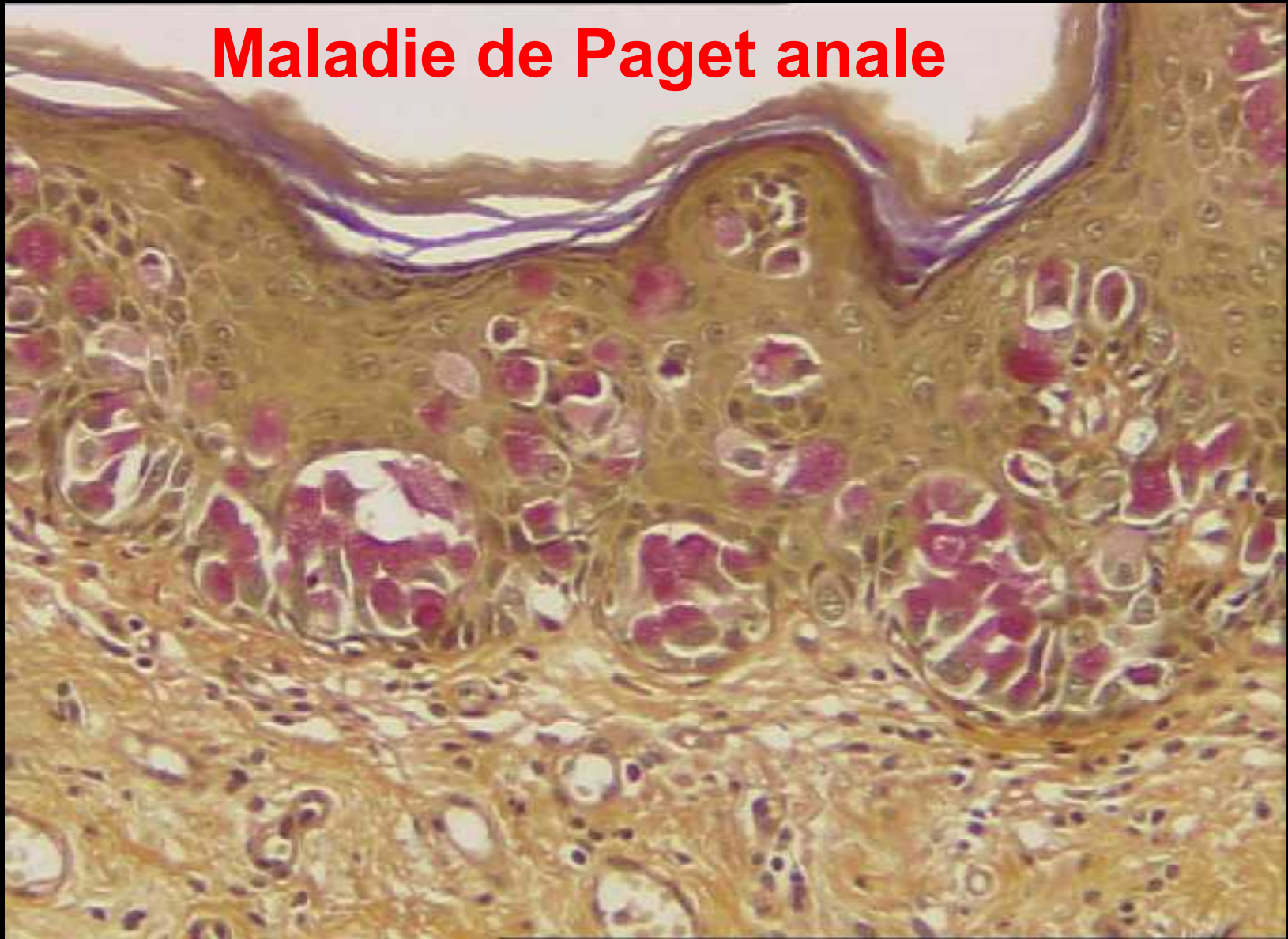


### 3.3)Maladie de Paget anale

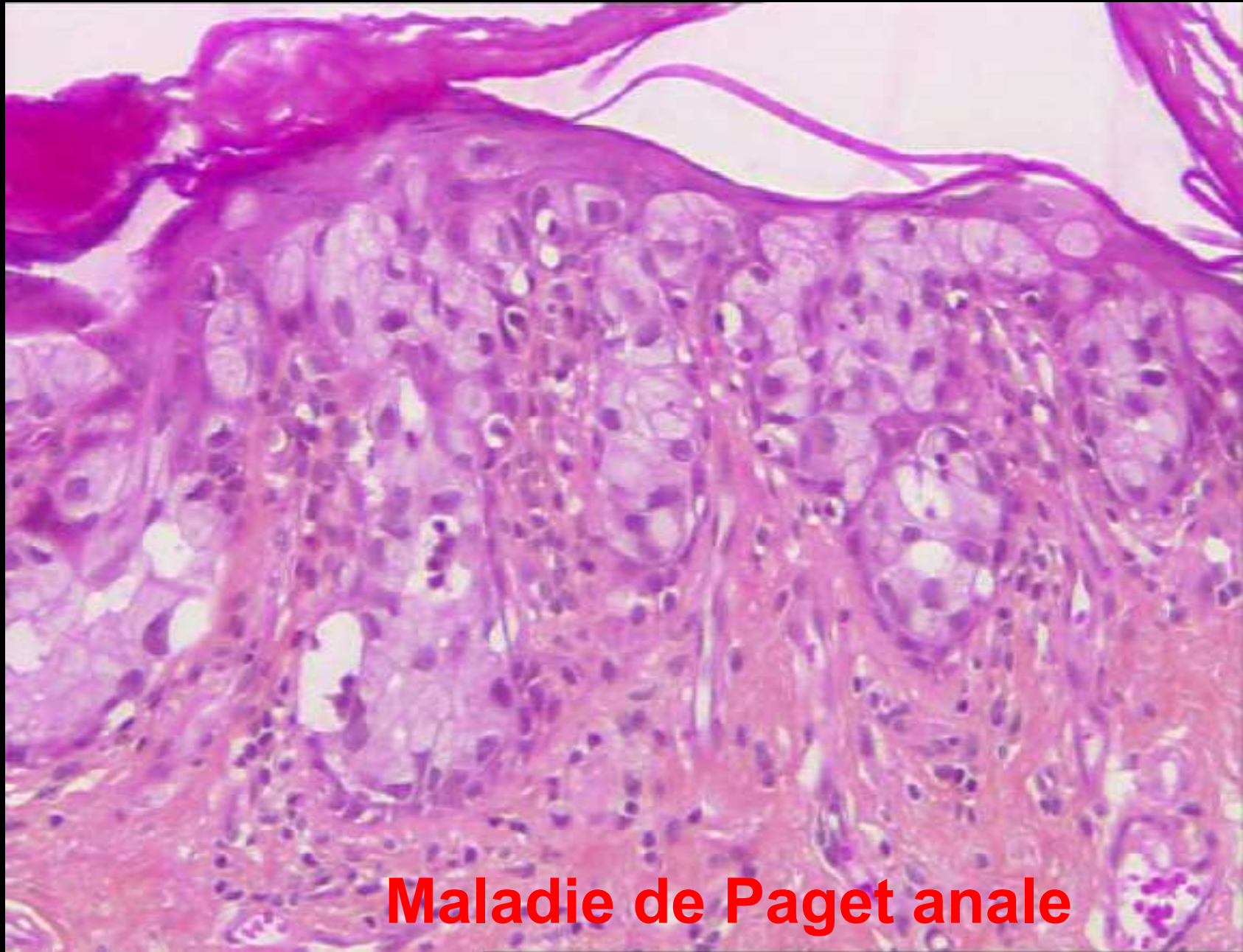Infiltration de l'épithélium malpighien péri-anal par des cellules carcinomateuses muco sécrétantes

- H=F, 60 ans
- Macroscopiquement Lésion eczématiforme, plaque érythémateuse
- Pathogénie: mal élucidée soit par extension d'un adénocarcinome rectal ou anal (45% des cas) ou carcinome primitif intraépithélial,
- Histologie: cellules claires, isolées ou en amas au sein de l'épithélium, PAS+
- Pronostic: Récidives fréquentes (60%)

## Maladie de Paget anale







**Maladie de Paget anale**

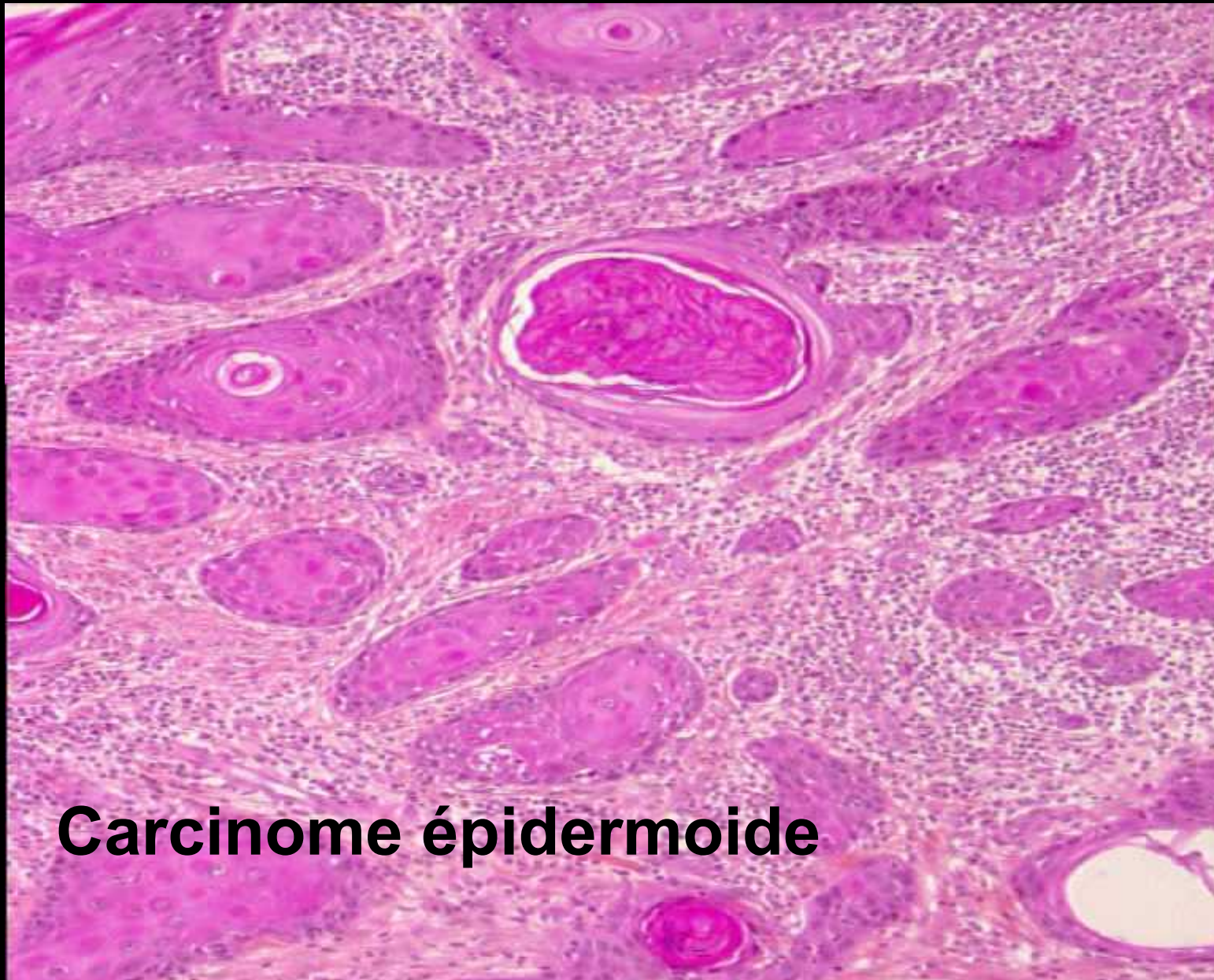
## 4) Carcinomes du canal anal

Rares, <5% des cancers digestifs, Plus fréquent en Inde et au Brésil

\* Facteur de risque

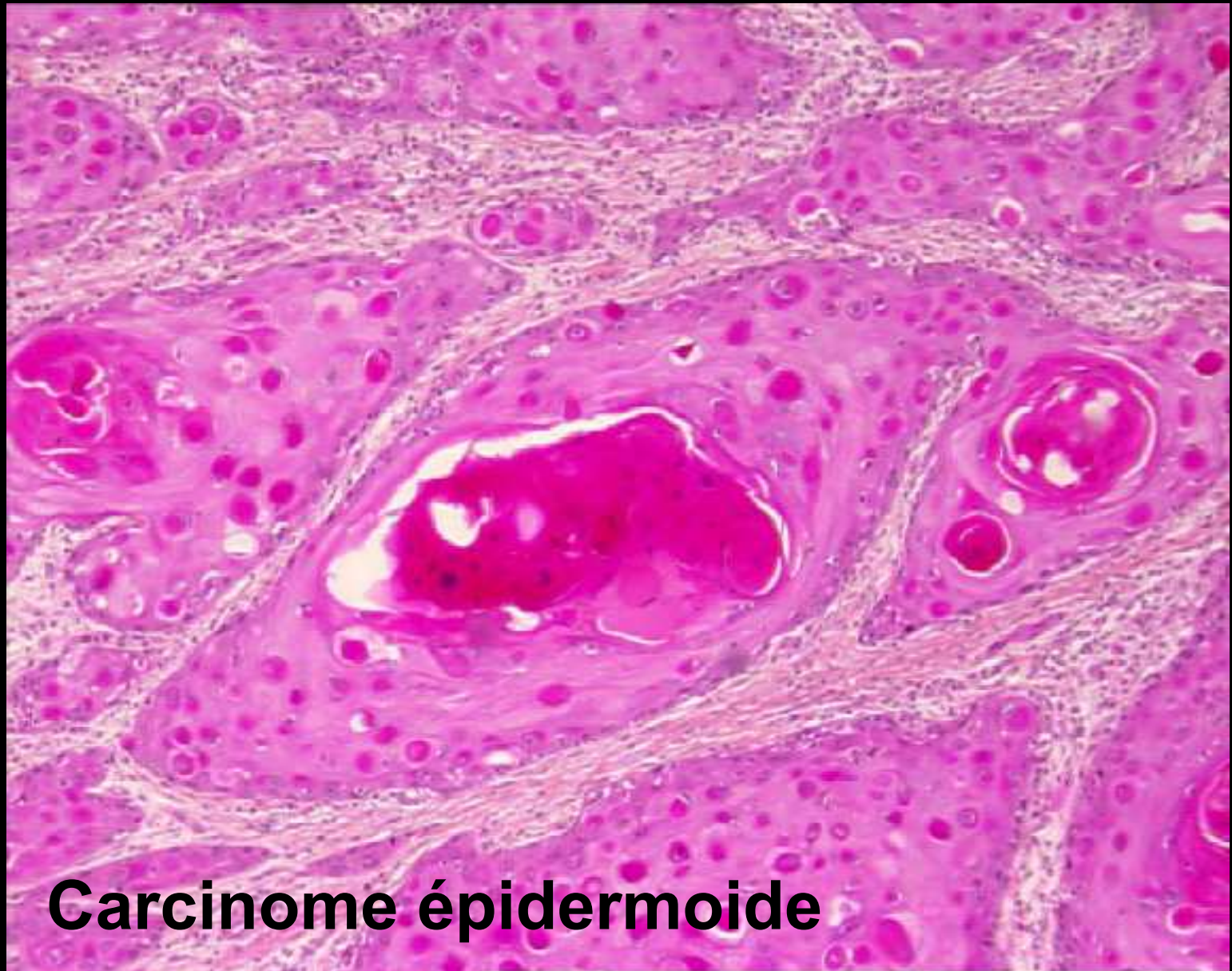
- bas niveau socio-économique,
- homosexualité,
- partenaires multiples,
- antécédant de maladie vénérienne, Immunodépression, HIV
- Infection HPV dans 50 à 90% des cas
- Carcinome de la marge anale, condylome, maladie de Bowen, fistule chronique, antécédant radiothérapie, maladie de Crohn.





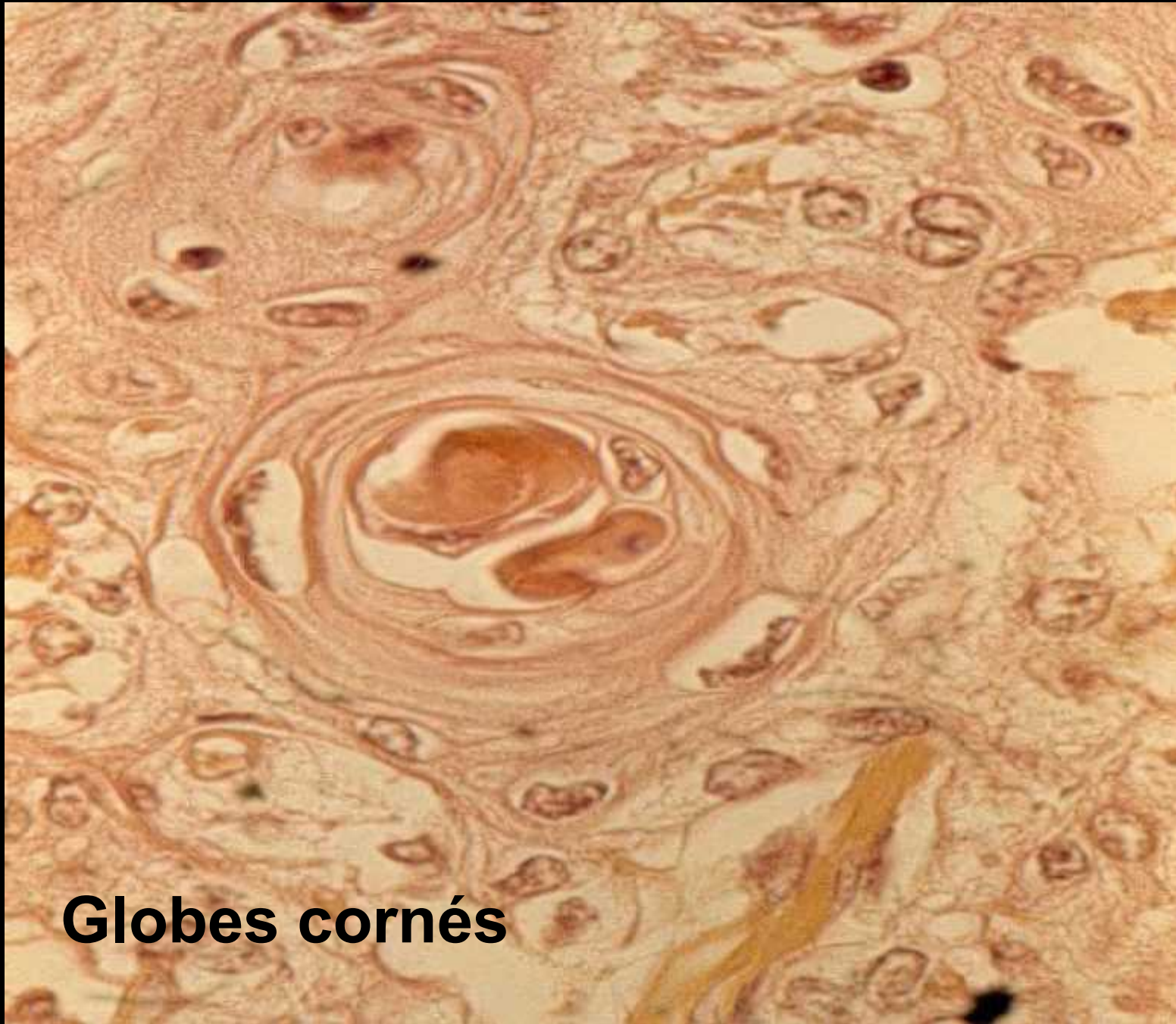
**Carcinome épidermoïde**





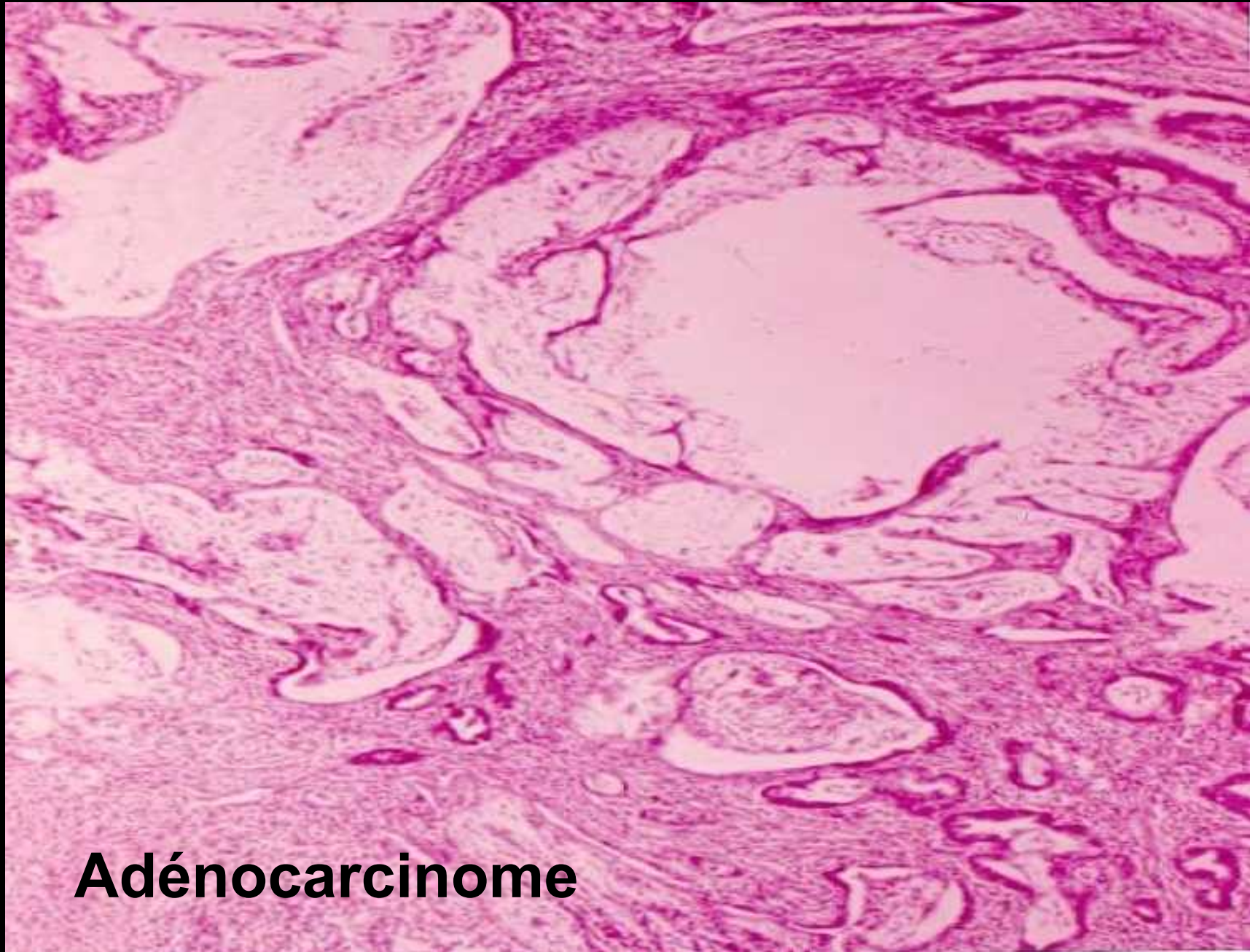
**Carcinome épidermoïde**





**Globes cornés**





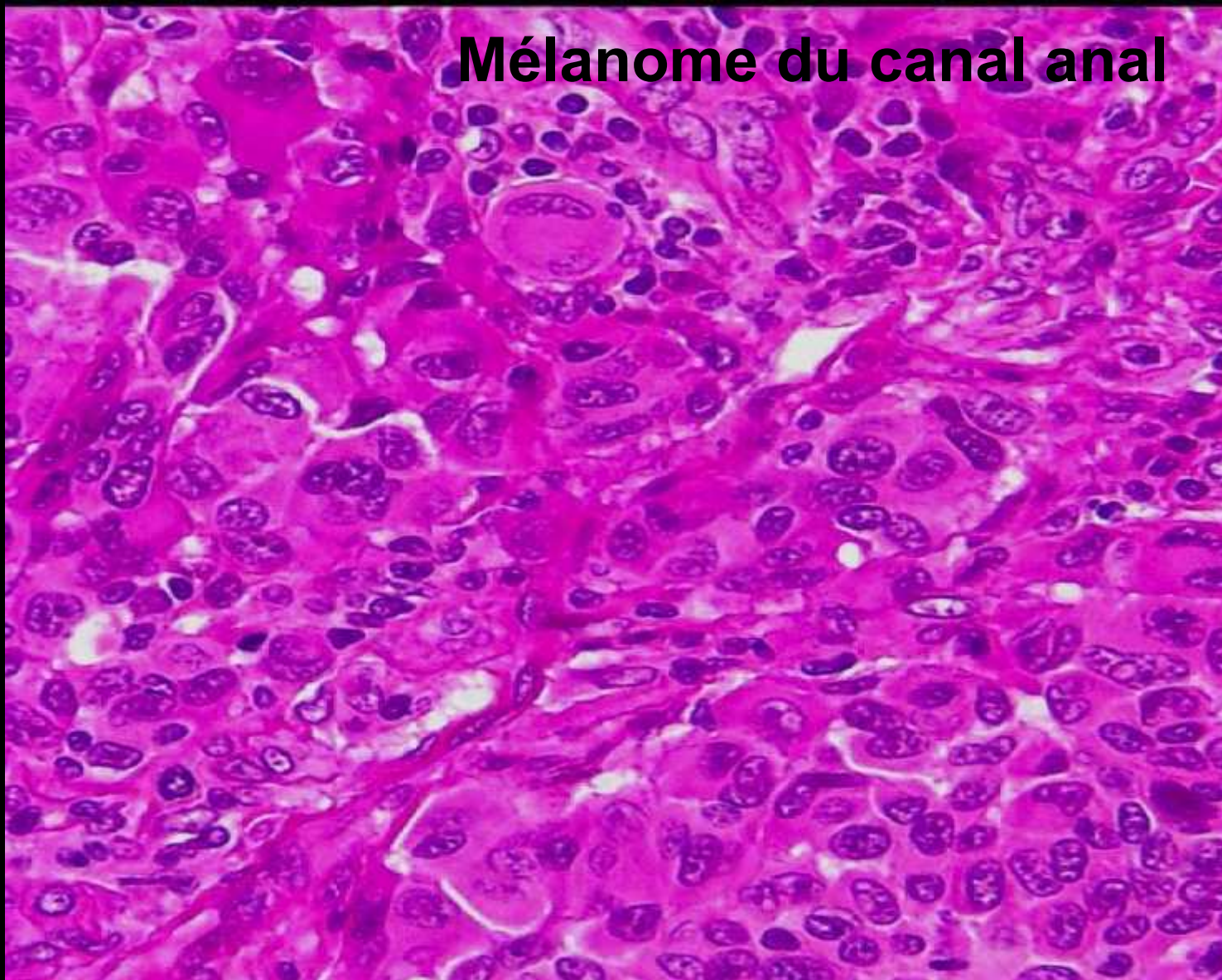
**Adénocarcinome**



## 5) Mélanome du canal anal

- <1% des tumeurs anales
  - <1% des mélanomes
  - H=F, 55-65 ans
  - Histo: SSM (superficial spreading melanoma) nodulaire, desmoplasique
- immunohistochimie: PS100+, HMB-45+
- Très mauvais pronostic la moitié des malades ont des métastases au moment du diagnostic
  - Survie moyenne 9 mois à 3 ans

## Mélanome du canal anal



## 6)Tumeurs mésenchymateuses de l'anus Tout peut se voir!

- **Bénignes** :- Tumeur à cellules granuleuses
  - Hémangiome (des plexus hémorroïdaires), lymphangiome,
  - léiomyome (sphincter interne),
  - lipome, neurofibrome...
- **Malignes** : -Sarcome de Kaposi (VIH, HHV8)
  - GIST
  - Autres sarcomes : fibrosarcomes,
  - léiomyosarcomes,
  - rhabdomyosarcomes